

Fallo multiórganos por endocarditis infecciosa fulminante durante hemodiálisis

Multi-organs failure for infectious fulminating endocarditis during hemodialysis

Rodolfo Vega Candelario^{1*} <https://orcid.org/0000-0003-4459-8350>

Junior Vega Jiménez² <https://orcid.org/0000-0002-6801-5191>

¹Servicio de Cardiología, Hospital Provincial Docente “Roberto Rodríguez”. Universidad de Ciencias Médicas de Ciego de Ávila. Ciego de Ávila, Cuba.

²Hospital Militar "Dr. Mario Muñoz Monroy". Matanzas, Cuba.

*Autor para la correspondencia. Correo electrónico: rvc_50@infomed.sld.cu

RESUMEN

Introducción: Al colocar el catéter venoso central en enfermos de insuficiencia renal crónica durante la hemodiálisis, la prevención es imprescindible para evitar la endocarditis infecciosa. El estafilococo dorado es un germen agresivo, que en enfermos inmunodeprimidos con fenómenos cardioembólicos pulmonares y sistémicos, ocasiona daños a funciones de órganos y sistemas. El fenómeno de fallo multiórganos es una complicación temida.

Objetivo: Presentar un caso de endocarditis infecciosa agresiva, en un paciente en hemodiálisis.

Caso clínico: Paciente femenina, de 31 años de edad, con diagnóstico de endocarditis infecciosa, con tratamiento oportuno, adecuado y multidisciplinario. Después de una mejoría, pasó a un deterioro marcado, falleció por fallo multiórganos, debido a septicemia y cardioembolismos múltiples.

Comentarios: La resistencia de los gérmenes agresivos, se hace más frecuente. La vida de la enferma, inmunodeprimida y manipulada, se sitúa en riesgo significativo con fallo multiórganos.

Palabras clave: hemodiálisis; endocarditis infecciosa; fallo multiórganos.

ABSTRACT

<http://scielo.sld.cu>

<http://www.revmedmilitar.sld.cu>

Introduction: When placing the central venous catheter in patients with chronic renal failure during hemodialysis, prevention is essential to avoid infective endocarditis. *Staphylococcus aureus* is an aggressive germ, which in immunocompromised patients with pulmonary and systemic cardioembolic phenomena, causes damage to functions of organs and systems. The phenomenon of multi-organ failure is a feared complication.

Objective: To present a case of aggressive infective endocarditis in a hemodialysis patient.

Clinical case: Female patient, 31 years old, with a diagnosis of infective endocarditis, with timely, adequate and multidisciplinary treatment. After an improvement, he went on to a marked deterioration, died due to multi-organ failure, due to septicemia and multiple cardioembolisms.

Comment: The resistance of aggressive germs becomes more frequent. The life of the patient, immunocompromised and manipulated, is at significant risk with multi-organ failure.

Keywords: hemodialysis; infectious endocarditis; multi-organ failure.

Recibido: 08/05/2019

Aprobado: 01/02/2020

INTRODUCCIÓN

Varios mecanismos han sido propuestos, con la finalidad de determinar la fuente de microorganismos que colonizan los catéteres vasculares centrales (CVCs). Algunos estudios han enfocado principalmente la piel del paciente, alrededor del sitio de inserción, seguida de la colonización de la zona del catéter, colonización de este por vía hematogena, proveniente de otro local y/o contaminación del líquido de infusión.⁽¹⁾ Otras posibilidades son la contaminación del catéter en el momento de su inserción como resultado de falla en la sepsis de la técnica séptica y contaminación por iatrogenia, durante subsecuentes manipulaciones del catéter. Esta última categoría de contaminación, puede ocurrir a través de las manos y/o del tracto respiratorio de los profesionales de la salud.⁽²⁾ Además, los pacientes en diálisis son conocidos por tener mecanismos de defensa debilitados, por la elevada tasa de enfermedades concomitantes, sumado a la mala nutrición, la uremia y al tratamiento de hemodiálisis.⁽³⁾

<http://scielo.sld.cu>

<http://www.revmedmilitar.sld.cu>

Bajo licencia Creative Commons

Entre los microorganismos responsables por la infección de la corriente sanguínea (ICS) en los pacientes en hemodiálisis, el *Staphylococcus aureus* es el más importante. Datos publicados muestran altas tasas de morbilidad y mortalidad entre pacientes que desarrollaron ICSs relacionadas al uso de CVCs para hemodiálisis.^(4,5) Como consecuencia, hay aumento de costos hospitalarios y de la resistencia microbiana. La prevención de la ICS debe ser considerada una prioridad en los programas de control de infección y de evaluación de control de calidad hospitalaria.^(6,7,8,9)

El objetivo de este trabajo es presentar un caso que muestra lo agresivo de la endocarditis infecciosa en pacientes en hemodiálisis, que llega a un fallo multiórganos.

CASO CLÍNICO

Paciente de 31 años, femenina, mestiza, con antecedente de hipertensión arterial (HTA) grave, con sepsis urinaria a repetición desde la adolescencia, sin control por poca cooperación de la enferma, lo cual ocasionó su ingreso en sala de nefrología (fue tratada con amikacina para la urosepsis). Tuvo íctero, toma del estado general y mucosas hipocoloreadas. Se le detectó anemia con Hb de 74 g/L, creatinina de 953 mmol/L y oligoanuria, por lo que hubo necesidad de transfundirla.

Se descartaron enfermedades del tiroides y del tejido conectivo. Se concluyó como una insuficiencia renal crónica, de etiología debido a nefroangioesclerosis maligna y se inició hemodialisis.

Exámen físico: soplo aórtico y mitral II/IV, sigue con íctero, toma del estado general y palidez cutáneo mucosa.

Se realizó ecocardiograma dúpler a color, que muestra hipertrofia de ventrículo izquierdo con tabique interventricular de 14,8 mm y pared posterior de 15,7 mm, AF: 44,68 %, FEVI: 77,4 %. Se detectaron lesiones fibroescleróticas de válvulas mitral y aórtica con engrosamiento, pero sin afectar la movilidad, solo impide coaptación de valvas de la mitral, disfunción diastólica grado II del ventrículo izquierdo. Se incluye en el programa de hemodiálisis ambulatoria.

Días después ingresa con fiebre de 38,5 °C a 39 °C, toma del estado general, íctero, tensión arterial de 110/50 mm Hg, palidez marcada y somnolienta.

Se valora por el cardiólogo, quien encontró que los soplos mitral y aórtico tienen mayor longitud e intensidad, hasta llegar a III-IV/ IV con frémito. Se indican hemocultivos seriados cada 1 hora hasta 6-8

diarios y cultivos con antibiogramas de la punta del catéter; se aisló en todos, *Staphylococcus aureus* resistentes a múltiples antibióticos, como la vancomicina.

Se repitió el ecocardiograma dópler a color, que mostró aumento del diámetro de cavidades cardíacas, con destrucción significativa de las válvulas tricúspide, mitral y aórtica, junto a sus aparatos de sostén, con afectación marcada del cierre y apertura, escape aórtico largo y turbulencia sistólica eyectiva. Hubo imágenes redondeadas múltiples tanto en las válvulas señaladas como en el aparato de sostén, pero también presentes en las paredes de aurículas y ventrículos, incontables y tamaño llamativo. Se mantuvo la disfunción diastólica propia de la cardiopatía hipertensiva y más tarde se asoció a disfunción sistólica y caída de la fracción de eyección ventricular izquierda (FEVI).

En la radiografía de tórax anteroposterior hay imágenes que recordaban a infartos pulmonares con abscesos múltiples.

En el ecocardiograma dópler diario, se veía un empeoramiento continuo y destrucción de estructuras cardíacas.

La hemoglobina descendió a pesar de las transfusiones repetidas y al uso de eritropoyetina. La eritrosedimentación no descendía de 139 mm, la leucocitosis era de $18,3 \times 10^9$, la TGP de 210 mmol/L, mal estado general, íctero y palidez que le daban aspecto de extrema gravedad.

Los resultados de 6 hemocultivos fueron positivos a *Staphylococcus aureus*: sensibles a: amikacina, cafazolina, ceftriaxone, cefuroxima, cloranfenicol, ciproxacino, clindamicina, clotrimoxazol, linizolid y trobamicin. Resistente a la vancomicina.

Se inició con ceftriaxone; pronto hizo resistencia clínica y por hemocultivos. Esta resistencia apareció ante otros antibióticos. En discusión colectiva, se decidió indicar linizolid, antibiótico poco usado, muy efectivo y de amplio espectro.

Hubo mejoría clínica. Después de 7 días del uso endovenoso de este antibiótico, mejoró el íctero, la palidez y el estado general fue muy favorable, al igual que el estado de ánimo. Se siguió con hemocultivos, ecocardiograma dópler a color, estudios hematológicos y radiografías de tórax; parecía mejorar progresivamente.

Llamó la atención que en los hemocultivos, los gérmenes se hacían más resistentes a mayor número de antibióticos. A los 21 días del tratamiento con linizolid, todas las medidas generales y medicamentosas necesarias, recomenzó a empeorar su estado general. Resultó alarmante que los antibiogramas de los

hemocultivos, se señalaba resistencia a todo tipo de antibióticos, incluyendo el linizolid. Empeoró el cuadro clínico con dolores en diferentes sitios de su cuerpo, más frecuente en la región hepática, abdominal y tórax. Cae en estado de obnubilación, con ansiedad, sudoración, disnea, cianosis, desvanecimiento, cefalea y se hace más intenso el dolor torácico. Se intubó y ventiló. Finalmente entró en *shock* y falleció con trastornos hemorrágicos, cianosis marcada, toma total de la conciencia, íctero, aspecto séptico alarmante y de una fiebre de 39,5 °C cayó a hipotermia marcada, con escalofríos y más tarde convulsiones que no resolvieron con el tratamiento intensivo.

En la necropsia se confirmó la agresividad del germen y el fallo multiórganos causado.

COMENTARIOS

La prevención de la endocarditis infecciosa en los enfermos con insuficiencia renal crónica, es importante durante la canalización vascular central (CVC) para la hemodiálisis. El cuidado multidisciplinario organizado, debe estar siempre presente para hacer el diagnóstico precoz y dar un tratamiento oportuno a estos enfermos inmunodeprimidos y con una probabilidad de compromiso vital, al sufrir endocarditis infecciosa. El estafilococo es el germen más probable y agresivo. Los hemocultivos seriados y cultivos de catéteres reemplazados, son imprescindibles.⁽¹⁰⁾

Por fenómenos cardiembólicos sépticos masivos, la enferma sufrió los siguientes eventos, que se grafican en las figuras (Fig. 1, Fig. 2 y Fig. 3):⁽⁹⁾

- Vegetaciones múltiples en corazón derecho e izquierdo, aparato valvular, en todo el endocardio y estructuras de las cavidades cardíacas.
- Destrucción de aparatos valvulares tricúspideo, mitral y aórtico.
- *Shock* cardiogénico y séptico (*shock* mixto).
- Tromboembolismos pulmonares y sistémicos, sépticos.
- Abscesos cerebrales.
- Fallo multiórganos.
- Abscesos cardíacos, hepáticos, renales y esplénicos, con infartos sépticos a todos los niveles.

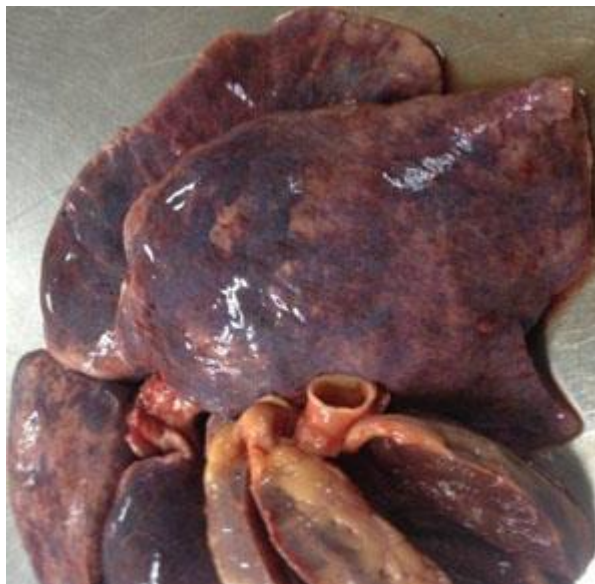

Fig. 1 - Vista macroscópica del corazón, hígado y pulmones, afectados por la sepsis. Se observan infartos y abscesos.

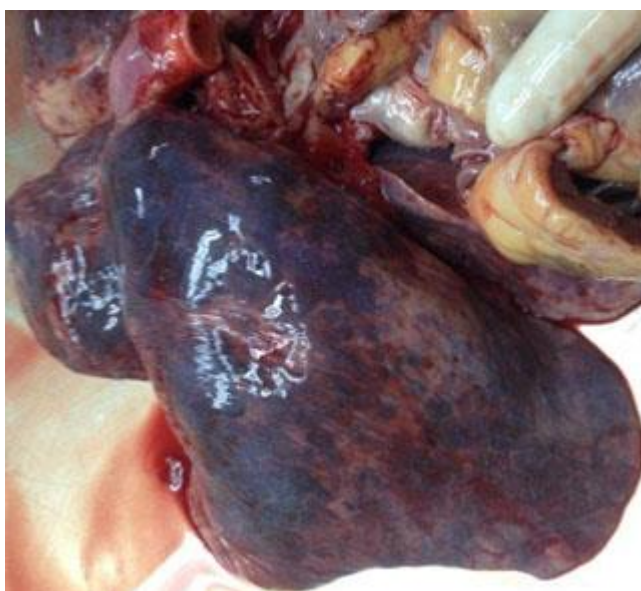

Fig. 2 - Hígado con abscesos y múltiples lesiones de infartos, con destrucción de su arquitectura lobulillar.

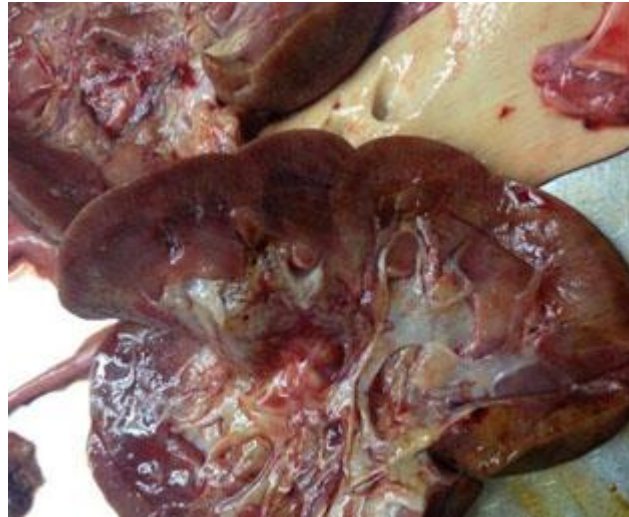


Fig. 3 - Riñones con las afectaciones propias de la insuficiencia renal crónica, con múltiples puntos de abscesos e infartos.

REFERENCIAS BIBLIOGRÁFICAS

1. Grothe C, Belasco A, Vianna L, Pignatari A, Sesso R, Barbosa Lethality D, et al. Incidencia de la infección del torrente sanguíneo en pacientes en hemodiálisis por catéter venoso central. Rev. Latino-Am. Enfermagem 2010 [acceso: 02/03/2019]; 18(1):952-62 Disponible en: http://www.scielo.br/scielo.php?script=sci_arttext&pid=S0104-11692010000100012
2. Habib G, Hoen B, Tornos P, Thuny F, Prendergast B, Vilacosta I, et al. ESC Guidelines on prevention, diagnosis and treatment of infective endocarditis (version 2009): The Task Force of prevention, diagnosis and treatment of infective endocarditis of the European Society of Cardiology. European Heart Journal. 2009[acceso: 16/04/2019]; 30(9):2369-2413. Disponible en: <https://academic.oup.com/eurheartj/article/30/19/2369/493681>
3. Vega Candelario R. Endocarditis infecciosa de corazón derecho con tromboembolismo pulmonar en paciente con insuficiencia renal terminal. Rev Cor Salud. 2018[acceso: 05/04/2019]; 10(3):256-60. Disponible en: http://scielo.sld.cu/pdf/cs/v10n3/en_cs11318.pdf

4. Johnson JA, Boyce TG, Cetta F. Infective endocarditis in the pediatric patient: a 60-year single-institution review. *Mayo Clin Proc.* 2012[acceso: 05/04/2019]; 87(7): 629-35. Disponible en: [https://www.mayoclinicproceedings.org/article/S0025-6196\(12\)00485-5/fulltext](https://www.mayoclinicproceedings.org/article/S0025-6196(12)00485-5/fulltext)
5. Nishimura RA, Otto CM, Bonow RO. 2014 AHA/ACC guideline for the management of patients with valvular heart disease: a report of the American College of Cardiology/American Heart Association Task Force on Practice Guidelines. *Circulation.* 2014[acceso: 21/04/2019];129:2440-2492. Disponible en: <https://www.ahajournals.org/doi/pdf/10.1161/CIR.0000000000000029>
6. Vanholder R, Canaud B, Fluck R, Jadoul M, Labriola L, Marti-Monros A, et al. Diagnosis, prevention and treatment of haemodialysis catheter-related bloodstream infections (CRBSI): a position statement of European Renal Best Practice (ERBP). *Neprol Dial Transplant.* Julio 2010[acceso: 07/04/2019]; 3(3):234-46. Disponible en: <https://academic.oup.com/ckj/article/3/3/234/2918990>
7. Landry DL, Braden GL, Gobeille SL, Haessler SD, Vaidya CK, Sweet SJ. Emergence of gentamicin-resistant bacteremia in hemodialysis patient receiving gentamicin locks catheter prophylaxis. *Clin J Am Soc Nephrol* 2010[acceso: 08/04/2019];5(10):1799-804. Disponible en: <https://cjasn.asnjournals.org/content/clinjasn/5/10/1799.full.pdf>
8. Jaffer Y, Selby NM, Taal MW, Fluck RJ, McIntyre CW. A meta-analysis of hemodialysis catheter locking solutions in the prevention of catheter-related infection. *Am J Kidney Dis* 2008[acceso: 10/04/2019]; 51(2):233-41. Disponible en: <https://www.sciencedirect.com/science/article/abs/pii/S0272638607014898>
9. Barisani JL, Benchetrich G, Varini S, Nacinovich F, Casabe J, Clara L, et al. Consenso de Endocarditis Infecciosa. Sociedad Argentina de Cardiología - Sociedad Argentina de Infectología (SAC-SADI). *Rev Argent Cardiol.* 2016[acceso: 15/04/2019] ;84(suplemento 5):1-63. Disponible en: <https://www.sac.org.ar/wp-content/uploads/2017/01/consenso-de-endocarditis-2017.pdf>

Conflictos de intereses

El autor declara que no existen conflictos de interés.