



Empiema subdural secundario a una sinusitis polipoidea

Subdural empyema secondary to polypoid sinusitis

Hedgar Berty Gutiérrez^{1*} <https://orcid.org/0000-0003-4458-2930>

Yanín Díaz Lara¹ <https://orcid.org/0000-0001-7237-6873>

Jorge Soneira Pérez¹ <https://orcid.org/0000-0003-4948-6753>

Marlon Carbonell González¹ <https://orcid.org/0000-0002-6695-1090>

Elier Carrera González¹ <https://orcid.org/0000-0002-1229-3168>

¹Hospital Universitario Clínico Quirúrgico “Dr. Miguel Enríquez”. La Habana, Cuba.

*Autor para la correspondencia: hedgar@infomed.sld.cu

RESUMEN

Introducción: El empiema subdural es una afección infrecuente, caracterizada por la presencia de material purulento entre la duramadre y la aracnoides. Representa entre el 15-20 % de las infecciones intracraneales, con una mortalidad de un 10 %.

Objetivo: Presentar un paciente con diagnóstico de empiema subdural.

Caso clínico: Paciente masculino de 22 años, con síntomas de infección respiratoria alta, fiebre de 39 °C, cefalea, toma del estado general y dificultad para movilizar el miembro inferior derecho; que la evaluación inicial sugiere diagnóstico de meningoencefalitis bacteriana y tuvo evolución desfavorable, se identifica con los estudios imagenológicos, la presencia de un empiema subdural secundario a una sinusitis polipoidea.

Conclusiones: El empiema subdural es una entidad poco frecuente, con elevada mortalidad si no se realiza un diagnóstico y tratamiento precoz. Dentro de las infecciones del sistema nervioso central siempre se debe tener en cuenta, pues requiere un alto índice de sospecha clínica y el uso adecuado de



las imágenes para su diagnóstico.

Palabras clave: empiema subdural; sinusitis; infección del sistema nervioso central.

ABSTRACT

Introduction: Subdural empyema is a rare condition, characterized by the presence of purulent material between the dura mater and the arachnoid mater. It represents between 15-20 % of intracranial infections, with a mortality of 10 %.

Objective: To present a patient with a diagnosis of subdural empyema.

Clinical case: A 22-year-old male patient, with symptoms of upper respiratory infection, fever of 39 °C, headache, poor general condition and difficulty in mobilizing the right lower limb; whose initial evaluation suggests a diagnosis of bacterial meningoencephalitis and had an unfavorable evolution, being identified after imaging studies the presence of a subdural empyema secondary to polypoid sinusitis.

Conclusions: Subdural empyema is a rare entity, with high mortality if early diagnosis and treatment are not performed. Within infections of the central nervous system, it should always be taken into account, since it requires a high index of clinical suspicion and the adequate use of images for its diagnosis.

Keywords: subdural empyema; sinusitis; central nervous system infection.

Recibido: 01/12/2021

Aprobado: 10/04/2022

INTRODUCCIÓN

El empiema subdural es una colección infectada que se produce entre la duramadre y la aracnoides, representa el 15-20 % de las infecciones intracraneales localizadas; tiene una mortalidad aproximada del 10 %.^(1,2) Su incidencia oscila entre 1 y 5,8 casos por millón de habitantes; suele afectar a los niños y a los adultos jóvenes.⁽²⁾ Los varones se ven afectados con mayor frecuencia, con una proporción de hombres a mujeres de 3:1.⁽³⁾

<http://scielo.sld.cu>

<http://www.revmedmilitar.sld.cu>



La etiología del empiema subdural puede ser multifactorial, sin embargo, algunos de los factores predisponentes incluyen la cirugía craneal previa, el traumatismo craneal con fracturas abiertas de cráneo, el hematoma infectado o el derrame subdural y las infecciones de los oídos o de los senos paranasales.⁽³⁾ Los patógenos más frecuentes encontrados son estreptococos aerobios y anaerobios, estafilococos, enterobacterias y bacterias anaerobias.⁽⁴⁾

El cuadro clínico es inespecífico, suele presentarse con signos y síntomas de infección, sin embargo también puede ser asintomático.⁽³⁾ El diagnóstico es imagenológico; la resonancia magnética es el estudio ideal para su identificación.

El tratamiento de elección es el quirúrgico, complementado con un plan antibiótico.⁽²⁾ Su diagnóstico temprano a través del acceso a las investigaciones con mayor rapidez, permiten una definición oportuna para el tratamiento conjunto y multidisciplinario, favorece mejor pronóstico e impacto sobre la mortalidad.⁽⁵⁾

Se presenta un paciente con diagnóstico de empiema subdural.

CASO CLÍNICO

Paciente masculino de 22 años, con antecedentes de cuadro respiratorio de 7 días de evolución. Acude al Hospital Docente Clínico Quirúrgico “Dr. Miguel Enríquez” por presentar fiebre de 39 °C, cefalea, toma del estado general y dificultad para movilizar el miembro inferior derecho. Se evalúa por especialistas de medicina interna.

Al examen físico, el paciente está consciente, desorientado en tiempo y espacio, con disminución de la fuerza muscular en el hemicuerpo derecho. Las maniobras de Kernig y Brudzinski son positivas, pupilas isocóricas y reactivas, escala de coma de Glasgow, 14 puntos, apertura ocular 4, respuesta verbal 4 y respuesta motora 6.

El fondo de ojo muestra papilas de bordes definidos, rosada, sin excavación, brillo de la fóvea adecuado, no tiene exudados, ni hemorragias; retina aplicada.

Se decide realizar punción lumbar y otros estudios complementarios, ante la sospecha de infección del



sistema nervioso central (tabla 1).

Tabla 1 - Estudios complementarios realizados al paciente a su ingreso

Estudios complementarios	Resultados	Valores de referencias
Leucograma	7,7 x 10 ⁹ /L	4,5-10 x 10 ⁹ /L
Hemoglobina	102 g/L	135-170 g/L
Hematocrito	30,6 %	41-50 %
Plaquetas	192 x 10 ⁹ /L	150-350 x 10 ⁹ /L
Glicemia	5,79 mmol/L	4,20-6,11 mmol/L
Creatinina	44 µmol/L	44-106 µmol/L
Úratos	70,1 mmol/L	208-423 mmol/L
Colesterol	2,47 mmol/L	3,87-5,22 mmol/L
Triglicéridos	0,71 mmol/L	0,68-1,68 mmol/L
Alanino aminotransferasa	24 UI/L	0-49 UI/L
Aspartato aminotransferasa	21 UI/L	0-46 UI/L
Fosfatasa alcalina	138 UI/L	100-290 UI/L
Gamma GT	57 UI/L	5,0-32 UI/L
Proteínas totales	68,3 g/L	60,0-80,0 g/L
Albúmina	40,4 g/L	38-64 g/L
Globulina	28 g/L	23-35 g/L

Punción lumbar: líquido cefalorraquídeo de aspecto transparente, incoloro. En el estudio citoquímico; proteínas 0,3 g/L; glicemia 4,6 mmol/L; células 10 x 10⁶/L. El estudio bacteriológico muestra escasos diplococos lanceolados grampositivo; BAAR: codificación 0; Tinta china negativa. En el cultivo resultó *Streptococcus pneumoniae*.

El paciente ingresó en la unidad de cuidados intensivos, con el diagnóstico de meningoencefalitis. Se inició antibioticoterapia con meronem, 1 g cada 8 horas y rifampicina 600 mg diarios. Evolucionó con cuadro convulsivos, desorientación, cefalea, somnolencia y hemiplejía derecha. Glasgow en 13 puntos, apertura ocular 3, respuesta verbal 4 y respuesta motora 6.

Debido al empeoramiento neurológico, se indicó tomografía axial computarizada de cráneo simple y contrastada (Fig. 1).

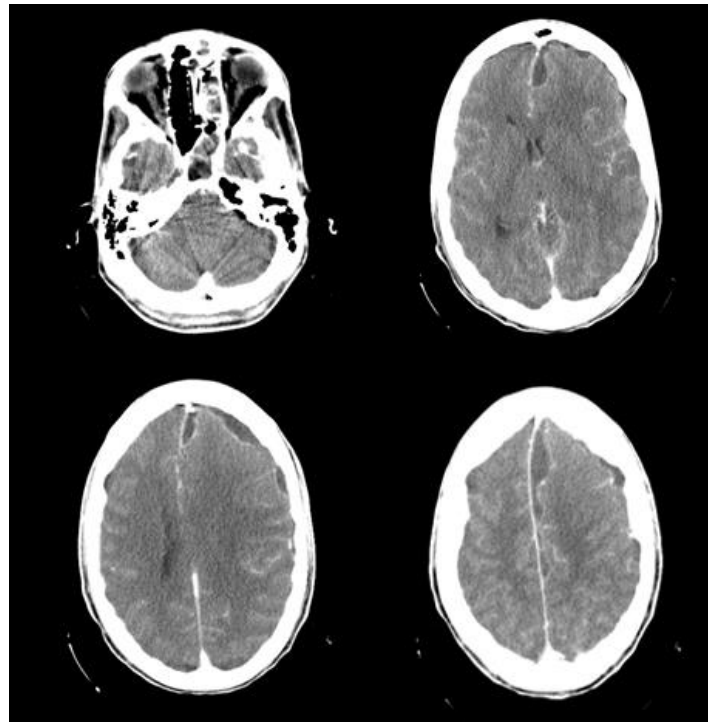


Fig. 1 - Tomografía de cráneo contrastada. Se observa imagen hipodensa en espacio subdural e interhemisferios, edema cerebral difuso en hemisferio izquierdo, compresión del ventrículo izquierdo, desviación de 6 mm desde la línea media y presencia de una sinusitis izquierda.

Se discutió el paciente en el colectivo, junto a especialistas de neurocirugía. Se concluyó con el diagnóstico de un empiema subdural, con criterio de tratamiento quirúrgico de urgencias, para eliminar foco el infeccioso. Se realizó craneotomía frontoparietotemporal izquierda, con salida de 20 mL de líquido de aspecto purulento, se tomó muestra para cultivo y se realizó lavado subdural. Se decidió agregar al tratamiento antibiótico, linezolid 600 mg cada 12 horas y metronizadol, 500 mg cada 8 horas, para lograr mayor espectro de cobertura contra microorganismos grampositivos, aerobios y anaerobios. Cuatro horas posteriores al procedimiento quirúrgico, se observó al paciente orientado, con mejor movilidad de hemicuerpo derecho, sin rigidez de nuca. Se obtuvo el resultado del cultivo a las 72 horas, con crecimiento de *Staphylococcus aureus* sensible al linezolid y a la rifampicina. Se solicitó evaluación por el especialista de otorrinolaringología, que planteó la presencia de pansinusitis con necesidad de tratamiento quirúrgico.



Se coordinó el traslado al quirófano; se confirmó el hallazgo de una sinusitis polipoidea. Se realizó curetaje y extracción de los pólipos.

Al sexto día de ingreso, el paciente evoluciona de manera favorable, afebril, orientado, con lenguaje coherente, recuperó la movilidad completa del hemicuerpo derecho. Se mantuvo con el tratamiento antibiótico y se traslada a una sala abierta, de donde egresa una semana después, con seguimiento por consulta externa.

En evaluación realizada al mes del egreso, se evidencia regresión completa de los síntomas y de las lesiones tomográficas.

COMENTARIOS

Las infecciones del sistema nervioso central constituyen un importante problema de salud a nivel mundial.⁽⁴⁾ La sintomatología de aparición brusca, el desenlace fatal en pocas horas o la permanencia de secuelas hace que estas enfermedades tengan un gran impacto social.

Estas infecciones se manifiestan con características propias, según la forma clínica que adopte y los agentes causales que la producen.⁽⁴⁾ Dentro de ellas, el empiema subdural se considera una de las poco frecuentes, pero con elevada mortalidad.⁽²⁾

Sus características clínicas son inespecíficas; la tríada clásica incluye fiebre, cefalea y vómitos, aunque pueden presentarse con meningismo, afectación sensorial, convulsiones y cambios en el estado mental, que si no se tratan pueden progresar a somnolencia, estupor, hasta el coma.⁽¹⁾

En el paciente que se presentó, al inicio predominó fiebre, cefalea, presencia de defecto motor derecho y manifestaciones de infección meníngea. Evolucionó hacia el empeoramiento neurológico, con alteración sensorial, somnolencia y convulsiones. *García L* y otros,⁽⁶⁾ reportan un paciente de 48 años, con síntomas neurológico semejantes a los descritos anteriormente.

La tomografía axial computarizada de cráneo es la técnica más accesible y común, para el diagnóstico rápido y no invasivo; aunque la resonancia magnética se considera el ideal, pues tiene mucha utilidad, cuando la información aportada por la tomografía no es concluyente.^(1,7,8) En este caso, se realizó



tomografía simple y contrastada de cráneo que, si bien no tiene mayor sensibilidad, pero permite la exactitud diagnóstica en centros con limitación de recursos.

El tratamiento inicial del paciente con empiema subdural incluye la indicación empírica de antibióticos de amplio espectro. Los esquemas de tratamiento varían en correspondencia con el resultado del antibiograma.⁽¹⁾ Los microorganismos más comunes son anaerobios, estreptococos aeróbicos, estafilococos, *Haemophilus influenzae*, *Streptococcus pneumoniae* y otros bacilos gramnegativos. En casos con empiema subdural secundario a sinusitis paranasal, los microorganismos más comunes son estreptococos anaerobios y microaerofílicos.^(3,8) En los secundarios a traumatismos craneales o procedimientos quirúrgicos, el microorganismo más común es *Staphylococcus*.^(3,10)

En relación con el tratamiento quirúrgico, en la mayoría de los casos es el de elección, ya que se considera el más efectivo para la curación de esta enfermedad,⁽²⁾ pues muestra mínimo riesgo, rápida evacuación del foco infeccioso, limita la progresión de la lesión intracraneal por compresión, mejora la sintomatología neurológica, eleva el pronóstico favorable y contribuye a una disminución de la estadía hospitalaria.

La sospecha clínica de una infección del sistema nervioso central demanda la decisión inmediata de antibioticoterapia de amplio espectro, de preferencia combinada. Ante el empeoramiento de la sintomatología neurológica, la decisión de una conducta quirúrgica, con craneotomía y evacuación de contenido, permitirá la toma de muestra para cultivo, antibiograma y terapia específica, según la sensibilidad.

Según la literatura revisada,^(1,10) estas infecciones se producen debido a una condición predisponente, en particular la diseminación contigua de una infección en los senos, causante del 53 al 80 % de los casos registrados. El seno frontal o etmoidal y el oído medio, favorecen la diseminación hematogena de una fuente distante. También se presentan debido a complicaciones, posteriores a la cirugía craneal o trauma, hematoma subdural infectado y tromboflebitis séptica.^(1,11) El paciente que se presentó fue evaluado por especialistas de otorrinolaringología, que confirmaron el diagnóstico de pansinusitis izquierda, como causa primaria del foco infeccioso. El diagnóstico definitivo fue una sinusitis polipoidea.

Similares conductas terapéuticas fueron realizadas por *Palomo López* y otros⁽¹²⁾ que trataron a un paciente de 21 años, con diagnóstico inicial de sinusitis maxilar de origen odontógeno, que presentó como



complicación un empiema subdural.

Toco Olivares y otros⁽¹⁾ en un estudio de serie de casos con empiema subdural, de los 3 pacientes descritos, 2 requirieron tratamiento combinado con cirugía y antibióticos y solo 1 fue tratado con antibiótico de amplio espectro.

Esta enfermedad es poco frecuente; se considera una afección grave con elevada mortalidad si no se realiza un diagnóstico precoz y oportuno, para iniciar un tratamiento eficaz y evitar complicaciones invalidantes. Dentro de las infecciones del sistema nervioso central, siempre se debe tener en cuenta como diagnóstico diferencial, pues requiere un alto índice de sospecha y el uso adecuado de exploración por imágenes para su diagnóstico.

REFERENCIAS BIBLIOGRÁFICAS

1. Toco Olivares IG, Callisaya Villacorta MM. Empiema subdural: Series de casos y revisión de la literatura. *Revista Médica La Paz*. 2019 [acceso: 01/06/2021]; 25(1):36-43. Disponible en: http://www.scielo.org/bo/pdf/rmcmlp/v25n1/v25n1_a06.pdf
2. Jaume A, Negrotto M, Romero M, Aramburu I, Betancourt V, Algorta M, et al. Síndrome de vasoconstricción cerebral a partir de un empiema subdural. Reporte de caso y revisión bibliográfica. *Revista Latinoamericana de Neurocirugía/Neurocirugía*. 2018. [acceso: 08/06/2021]; 27(2): 1-11 Disponible en: https://www.researchgate.net/publication/343700193_Reporte_de_Caso_Cerebral_vasoconstriction_syndrome_from_a
3. Fernández-de Thomas RJ, De Jesús O. Subdural Empyema. Treasure Island (FL): StatPearls Publishing; 2021. [acceso: 12/06/2021]. Disponible en: <https://europepmc.org/article/nbk/nbk557829>
4. Díaz de la Rosa C, Hernández Figueredo EM, Castillo Figueroa LM. Infecciones agudas del sistema nervioso central. La Habana: Morfovirtual 2020, V Congreso Virtual de Ciencias Morfológicas. 2020 [acceso: 16/06/2021]. Disponible en: <http://morfovirtual2020.sld.cu/index.php/morfovirtual/morfovirtual2020/paper/view/388/353>
5. González-Saldaña N, Gómez-Toscano V. Infecciones parameningeas: reporte de dos casos asociados

<http://scielo.sld.cu>

<http://www.revmedmilitar.sld.cu>



con sinusitis. *Acta Pediatr Mex.* 2016 [acceso: 19/06/2021]; 37(1): 32-7. Disponible en:

<https://www.medigraphic.com/pdfs/actpedmex/apm-2016/apm161e.pdf>

6. García ML, Pérez Mederos LM. Empiema subdural que se presenta con crisis convulsivas, confusión y debilidad motora focal. *Acta Médica del Centro.* 2014 [acceso: 22/06/2021]; 8(3): 96-9. Disponible en: <http://www.revactamedicacentro.sld.cu/index.php/amc/article/download/159/207>

7. Saigal G, Ezuddin N, De la Vega G. Neurologic emergencies in pediatric patients including accidental and non accidental trauma. *Neuroimag.* 2018; 28(3): 453–70. DOI: 10.1016/j.nic.2018.03.007

8. Ziegler A, Patadia M, Stankiewicz J. Neurological Complications of Acute and Chronic Sinusitis. *Curr Neurol Neurosci Rep.* 2018; 18(2): 5. DOI: 10.1007/s11910-018-0816-8

9. Suthar R, Sankhyan N. Bacterial Infections of the Central Nervous System. *Indian J Pediatr.* 2019; 86(1): 60-69. DOI: 10.1007/s12098-017-2477-z

10. Longo DL, Fauci AS, Kasper DL, Hauser SL, Larry Jameson J, Loscalzo J, et all. *Harrison Principios de la Medicina Interna.* 19a. ed. México, D. F.: McGraw-Hill Companies; 2018.

11. Widdrington J, Bond H, Schwab U, Ashley D, Schmid MI, Proce D, et al. Pyogenic brain abscess and subdural empyema: presentation, management, and factors predicting outcome. *Infection.* 2018; 46(6): 1182–9. DOI: 10.1007/s15010-018-1182-9

12. Palomo López N, Freire Aragón MD, Rivera Fernández V. Empiema subdural secundario a una sinusitis maxilar de origen odontógeno. *Medicina Intensiva.* 2018 [acceso: 29/06/2021]; 42(8): 21-2. Disponible en: <https://www.medintensiva.org/index.php?p=revista&tipo=pdf-simple&pii=S0210569117302152>

Conflictos de interés

Los autores declaran no tener ningún conflicto de interés.