



Fractura-luxación abierta de tobillo y fractura de tibia

Open ankle fracture-dislocation and tibia fracture

José Luis Nápoles Mengana^{1*} <https://orcid.org/0000-0003-0198-2168>

¹Hospital Militar “Dr. Joaquín Castillo Duany”. Santiago de Cuba, Cuba.

*Correo electrónico: jluisnapoles@infomed.sld.cu

RESUMEN

Introducción: La incidencia de fractura-luxación abierta de tobillo es baja, lo que hace que su combinación con fractura del tercio distal de la tibia sea grave y muy compleja de tratar. Constituye una entidad causada por traumas de alta energía y se asocia a lesiones neurovasculares.

Objetivo: Presentar un caso grave y complejo de fractura-luxación abierta de tobillo y fractura del tercio distal de la tibia.

Caso clínico: Paciente masculino de 33 años de edad, que ingresó en el servicio de ortopedia y traumatología de urgencia, por haber sufrido trauma directo en el acople de 2 vagones de un tren. Presentó fractura-luxación tibioastragalina abierta III-B, asociado a fractura oblicua del tercio distal de la tibia y el peroné del miembro inferior izquierdo. Fue intervenido quirúrgicamente de urgencia. Se realizó amplio desbridamiento quirúrgico, reducción de la luxación, fijación del maléolo tibial, reparación primaria de las lesiones ligamentosas y estabilización externa para artrodesis precoz. El paciente evolucionó con infección de la herida quirúrgica, para lo cual necesitó de curas secuenciales y oxigenación hiperbárica. Se recuperó a los 8 meses.

Conclusiones: La fractura-luxación abierta de tobillo y fractura del tercio distal de la tibia es una combinación poco frecuente, grave y compleja de tratar. Obedece a traumas de altas energías. La cirugía



de urgencia, la profilaxis antimicrobiana y la oxigenación hiperbárica, contribuyeron al tratamiento definitivo de este paciente.

Palabras clave: fractura abierta de tibia; fractura-luxación de tobillo.

ABSTRACT

Introduction: The incidence of open ankle fracture-dislocation is low, which makes its combination with a fracture of the distal third of the tibia serious and very complex to treat. It is an entity caused by high-energy trauma and is associated with neurovascular injuries.

Objective: To present a serious and complex case of open ankle fracture-dislocation and fracture of the distal third of the tibia.

Clinical case: A 33-year-old male patient, who was admitted to the emergency orthopedics and traumatology service, for having suffered direct trauma in the coupling of two train cars. He presented an open tibiotalar fracture-dislocation III-B, associated with an oblique fracture of the distal third of the tibia and fibula, of the left lower limb. He underwent emergency surgery; Extensive surgical debridement, reduction of the dislocation, fixation of the tibial malleolus, primary repair of the ligamentous injuries, and external stabilization for early arthrodesis were performed. The patient evolved with infection of the surgical wound, for which he needed sequential dressings and hyperbaric oxygenation. Full recovery at 8 months.

Conclusions: Open ankle fracture-dislocation and fracture of the distal third of the tibia is a rare, serious and complex combination to treat. Due to high energy trauma. Emergency surgery, antimicrobial prophylaxis, and hyperbaric oxygenation contributed to the definitive treatment of this patient.

Keywords: ankle fracture-dislocation; open fracture of the tibia.

Recibido: 17/02/2022

Aprobado: 16/07/2022

<http://scielo.sld.cu>

<http://www.revmedmilitar.sld.cu>



INTRODUCCIÓN

La fractura-luxación del tobillo se presenta con alguna frecuencia en la práctica médica. La asociación de una luxación en las fracturas de tobillo, modifica su abordaje terapéutico, puesto que la articulación no debe permanecer por más de 6 horas en dicha situación y por ende, se requerirá tratamiento quirúrgico de urgencia. Son conocidas las complicaciones relacionadas con la no reducción de una luxación en el periodo mencionado; dentro de estas, la necrosis avascular del astrágalo representa la más temida debido, a la discapacidad que genera.^(1,2,3)

Constituye una entidad causada por traumas de alta energía y se asocia generalmente a otras lesiones, debido a la naturaleza de su mecanismo de producción. Su presencia necesita de una evaluación detallada del enfermo en la cual es importante la habilidad del traumatólogo, para detectar lesiones asociadas, ya que algunas pueden causar la muerte.^(4,5,6)

Se presenta un caso grave y complejo de fractura-luxación abierta de tobillo y fractura del tercio distal de la tibia.

CASO CLÍNICO

Paciente masculino de 33 años de edad, que sufrió trauma directo en el miembro inferior izquierdo, al dejarlo accidentalmente en el acople de dos vagones de un tren, cuando inició la marcha. Llegó con imposibilidad para sostenerse de pie y dolor intenso. En el servicio de urgencia del Hospital Militar “Dr. Joaquín Castillo Duany” se realizó evaluación inicial y tratamiento del *shock* hipovolémico, con inmovilización, control hemorrágico y reposición volumétrica.

Al examen físico, se observa al paciente consciente y orientado, que responde al interrogatorio con lenguaje claro y coherente; tensión arterial en 95/60 mmHg, palidez cutáneo-mucosa y pulso débil. No tiene lesiones traumáticas en el tórax ni el abdomen. Se visualiza en el miembro inferior izquierdo, marcada deformidad en varo del pie, con respecto al extremo distal de la pierna e inestabilidad articular (Fig. 1 A-B). Presenta herida avulsiva de 10 cm de longitud, extendida desde el tercio distal de la pierna en su cara interna, hasta 2 cm por debajo del maléolo tibial, con exposición ósea de fractura oblicua de



la tibia. Además tiene de herida avulsiva transversal a nivel del maléolo peroneo. Se observa el hueso astrágalo (Fig. 1 C).

Se clasifica la lesión en el grado III-B de Gustillo y Anderson. Hay destrucción del complejo ligamentoso y cápsula articular. A la palpación presenta crepitación ósea, movilidad anormal del externo distal de la tibia y dolor intenso. No presentó lesión neurovascular.

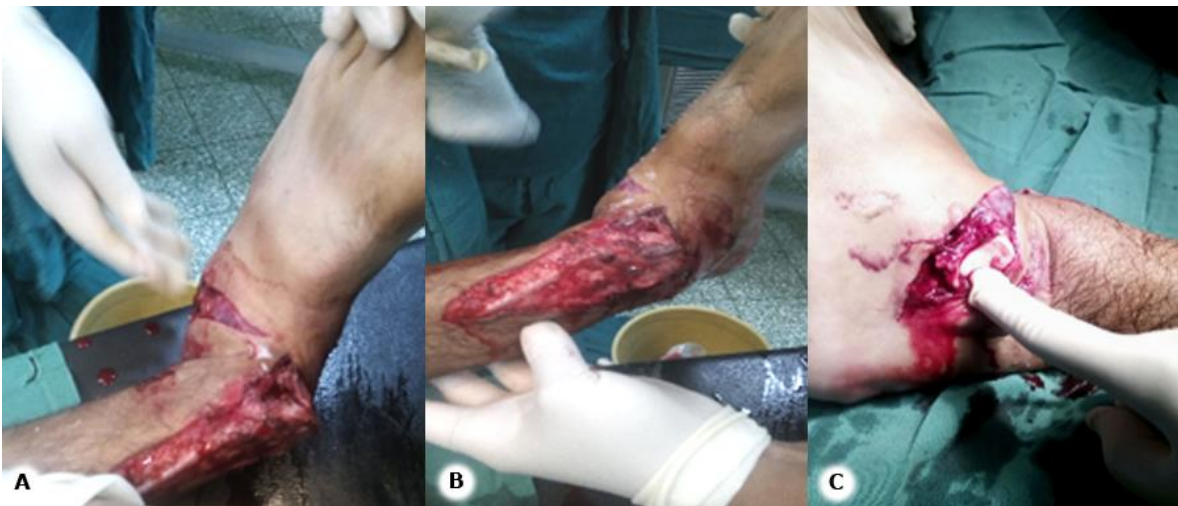

Fig. 1 - Exposición del tobillo izquierdo. A y B: deformidad en varo y heridas avulsivas. B: herida que muestra la protrusión del astrágalo.

La radiografía del tobillo en su vista ántero-posterior (AP) y lateral, muestran la fractura-luxación posterior y lateral de la articulación tibioastragalina, con fractura oblicua de la tibia y el peroné; además fractura trimaleolar de Cotton en el tobillo (Fig. 2).

Los estudios de analítica sanguínea, demostraron disminución de los valores de hemoglobina y hematocrito relacionados con las pérdidas hemáticas. El resto de los exámenes fueron normales.

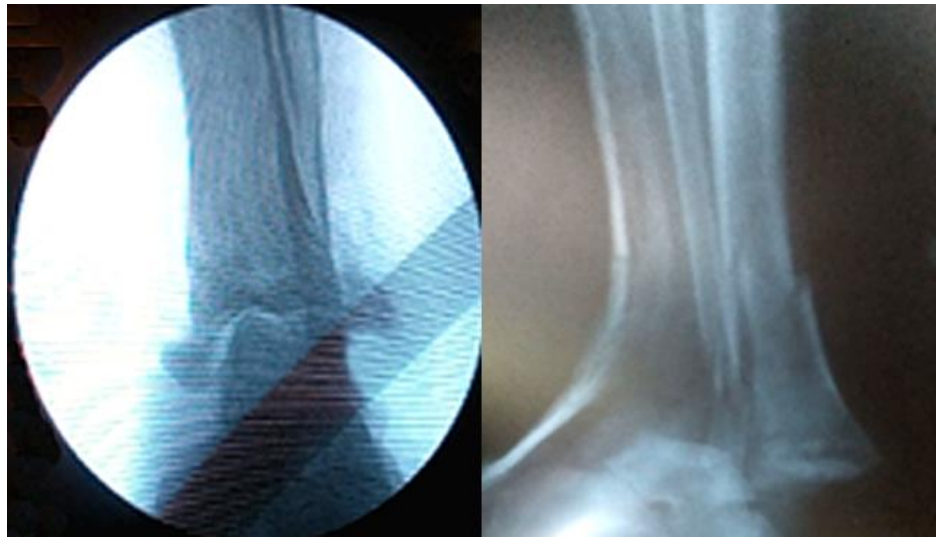


Fig. 2 - Radiografías en vistas AP y lateral: se observa fractura-luxación tibioastragalina posterior y lateral, fractura oblicua de tercio distal de tibia y peroné, y fractura trimaleolar de Cotton.

Se realizó intervención quirúrgica de urgencia, con regularización de las heridas, amplio lavado y desbridamiento quirúrgico. Se procedió a la reducción de la fractura-luxación tibioastragalina, con reparación primaria de las lesiones ligamentosas y fijación del maléolo medial con clavo de Rush. Por último, se colocó fijación externa con modelo RALCA, para estabilización definitiva y artrodesis precoz (Fig. 3).

Se aplicó profilaxis antimicrobiana contra el *Clostridium perfringens*, con penicilina cristalina a razón de 4 bulbos de 1 millón UI cada 4 horas, previo el acto quirúrgico y hasta 72 horas después. Se continuó con la combinación antimicrobiana de una cefalosporina, un amiglucósido y metronidazol por 7 días, así como el uso precoz de oxigenación hiperbárica. Requirió de curas secuenciales bajo anestesia cada 48 horas, por presentar infección sobreañadida (*Staphilococcus* patógeno y *Klebsiella*). Comenzó la deambulacion con apoyo y calzado corrector, a partir de los 8 meses.

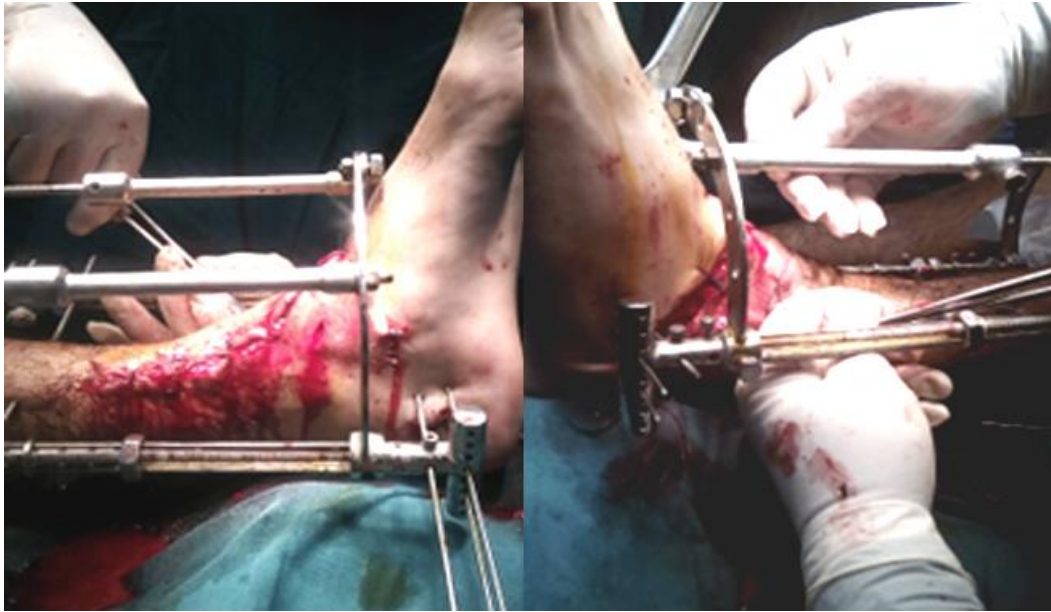


Fig. 3 - Conclusión del acto quirúrgico, con fijación externa (modelo RALCA) y artrodesis precoz.

COMENTARIOS

Las fracturas abiertas de tobillo y las fracturas luxaciones son mucho menos frecuentes que las fracturas cerradas, suponen el 2 % de las fracturas en algunas series.⁽³⁾

Una luxación peritalar implica la ruptura simultánea de las articulaciones talocalcánea y talonavicular. El astrágalo mantiene su relación anatómica en la mortaja tibioperonea y la articulación calcáneo-cuboidea permanece intacta. Existe una fuerte relación con un mecanismo de trauma de alta energía, aunque este tipo de lesión también puede ocurrir durante actividades deportivas. Es relativamente poco frecuente y representa alrededor del 1 % al 1,5 % de todas las lesiones traumáticas del pie.⁽⁴⁾

La dirección en la que el pie se encuentra luxado determina los tipos: medial, lateral, posterior o anterior. La luxación medial es la más frecuente y representa aproximadamente el 80 % de los casos reportados.⁽⁵⁾

Las luxaciones peritalares laterales son menos frecuentes (17 %) y las posteriores (2,5 %) y las anteriores son raras (1 %). Alrededor del 55 % del subtipo medial y el 72 % del subtipo lateral se asocian con fracturas.⁽⁴⁾



Habitualmente estas lesiones se tratan con reducción cerrada de la luxación, bajo anestesia espinal o general y se procede con posterioridad a la realización de una síntesis estable de las fracturas asociadas. La materialización de dicha osteosíntesis se basa en el empleo de láminas y tornillos, pines endomedulares y tornillos maleolares. Para implementar estos métodos de osteosíntesis, es necesario realizar vías de abordaje para acceder a las estructuras óseas fracturadas; estas aunque no son complejas, consumen parte del tiempo quirúrgico e introducen la posible aparición de complicaciones asociadas con la herida quirúrgica.^(5,6,7,8)

Las fracturas-luxaciones abiertas de tobillo, graves, en ocasiones necesitan modificar la estrategia de tratamiento. La región distal de la tibia puede verse gravemente dañada tras una luxación de pie, incluso protruir a través de una herida abierta. Durante el traumatismo pueden producirse contaminaciones graves y pérdida de superficie articular. En estos casos, la estabilización del tobillo con fijación externa puede ser preferible a la interna. Una artrodesis primaria o precoz puede estar indicada de forma ocasional, en heridas amplias con estallido.^(9,10)

En este caso fue una lesión grave y compleja, asociada a lesiones óseas expuestas, junto al daño del mecanismo estabilizador de tobillo. El tratamiento quirúrgico de urgencia resultó satisfactorio para la pronta recuperación del paciente, asociado a terapia antimicrobiana de amplio espectro y oxigenación hiperbárica.

La fractura-luxación abierta de tobillo y fractura del tercio distal de la tibia es una combinación poco frecuente, grave y compleja de tratar; obedece a traumas de altas energías. La cirugía de urgencia, la profilaxis antimicrobiana y la oxigenación hiperbárica, contribuyeron al tratamiento definitivo del paciente.

REFERENCIAS BIBLIOGRÁFICAS

1. Truffin Rodríguez Y, Pérez Martínez O, López Hernández AL. Tratamiento de una fractura-luxación del tobillo mediante la fijación externa RALCA. Seguimiento de cinco años. Cuba. Medisur.

2020 [acceso: 13/02/2022]; 18(6): 1225-32. Disponible en:

http://scielo.sld.cu/scielo.php?script=sci_arttext&pid=S1727-897X2020000601225&lng=es

<http://scielo.sld.cu>

<http://www.revmedmilitar.sld.cu>



2. Marsh JL, Saltzman CL. Fracturas del tobillo. Extremidad Inferior. En Bucholz RW, Heckman JD. Rockwood and Grens. Fracturas en el adulto. México: Edición Quinta; 2019.
3. Paige Whittel A. Fracturas de las extremidades inferiores. En: Azar FM, Beaty JH, TerryCanale S. Campbell. Ortopedia Quirúrgica. Madrid: Edición Decimotercera; 2020.
4. del Vecchio Jorge J, Codesido M, UzairAnuar E, Ghioldi ME, Yañez Arauz JM. Presentación inusual de una fractura-luxación Peritalar. Argentina. Rev. Asoc. Argent. Ortop. Traumatol. 2018 [acceso: 13/02/2022]; 83(2): 118-23. Disponible en: http://www.scielo.org.ar/scielo.php?script=sci_arttext&pid=S1852-74342018000200009&lng=es
5. Alvarez López A, Fuentes Véjar R, Soto Carrasco SR. Luxación pura del tobillo: presentación de un caso. Cuba Arch Med Camag. 2021 [acceso: 13/02/2022]; 25(2): e7003. Disponible en: http://scielo.sld.cu/scielo.php?script=sci_arttext&pid=S1025-02552021000200012&lng=es
6. Morejón Trofimova Y, Ferrer Lozano Y, Díaz Paz D. Luxofractura tarsometatarsiana asociada a luxación mediotarsiana y subastragalina. Rev Cubana Ortop Traumatol. 2018 [acceso: 13/02/2022]; 32(1): 1-8. Disponible en: http://scielo.sld.cu/scielo.php?script=sci_arttext&pid=S0864-215X2018000100005&lng=es
7. Conrado Cruz C. Tratamiento fisioterapéutico en fractura y luxación de tobillo. [Tesis de grado]. Perú: Univ Inca Garcil Vega, Facul Tecnolog Méd; 2017. [acceso: 13/02/2022] Disponible en: <http://repositorio.uigv.edu.pe/bitstream/handle/20.500.11818/1964/TRAB.SUF.PROF.%20CORONADO%20LA%20CRUZ%20Cristian.pdf?sequence=2&isAllowed=y>
8. Rodríguez Ordoñez C. Fijación externa en fracturas de tobillo en el paciente geriátrico. [Tesis de grado]. España: Univ Catanabria Facul Medic; 2019. [acceso: 13/02/2022] Disponible en: <https://repositorio.unican.es/xmlui/bitstream/handle/10902/16694/RodriguezOrd%C3%B3%C3%B1ezCovadonga.pdf?sequence=1>
9. Acebrón A, Blasco MC, Silvestre A. Fractura luxación de calcáneo. Presentación de un caso y revisión bibliográfica. Rev Pie Tobillo. 2018 [acceso: 13/02/2022]; 32(2): 109-16. Disponible en: <https://mail.fondoscience.com/sites/default/files/articles/pdf/rpt.3202.fs1704008-fractura-luxacion-de-calcaneo.pdf>



10. Guerrero Sierra B, Proaño Portero P, Aynaguano Pérez E, Ortiz Gavilanes M, Ortega Castro V. Luxación talo navicular asociada a fractura de pilón tibial con inestabilidad del tobillo. *Medi ciencias UTA*. 2020 [acceso: 13/02/2022]; 4(1): 28-33. Disponible en:

<https://revistas.uta.edu.ec/erevista/index.php/medi/article/view/1362/1171>

Conflictos de interés

El autor declara no tener conflictos de interés relacionados con este estudio.