



## Tratamiento conservador de paciente con absceso tiroideo después de biopsia por aspiración con aguja fina

Conservative treatment of a patient with thyroid abscess after fine-needle aspiration biopsy

Lázaro Lorda Galiano<sup>1\*</sup> <https://orcid.org/0000-0001-9576-9549>

<sup>1</sup>Universidad de Ciencias Médicas de las Fuerzas Armadas Revolucionarias. La Habana, Cuba.

\*Correspondencia. Correo electrónico: [vicepreucimed@infomed.sld.cu](mailto:vicepreucimed@infomed.sld.cu)

### RESUMEN

**Introducción:** Los abscesos tiroideos representan menos del 1 % de la enfermedad tiroidea. El absceso tiroideo después de una biopsia por aspiración con aguja fina, es una ocurrencia rara con pocos casos reportados en la literatura.

**Objetivo:** Presentar un caso clínico de una paciente con absceso tiroideo, después de realizar biopsia por aspiración con aguja fina, tratado exitosamente con punción-aspiración.

**Caso clínico:** Paciente femenina de 42 años de edad, de piel blanca, con antecedentes de asma bronquial y bocio adenomatoso, que 15 días después de realizarle una biopsia de la tiroides por aspiración con aguja fina, presentó aumento de volumen en la cara anterior del cuello, doloroso, con enrojecimiento de la piel, astenia, odinofagia, fiebre, escalofríos y disnea. Se le realizó ecografía y se diagnosticó absceso tiroideo, el cual fue tratado con antibióticos y punción-aspiración. La paciente evolucionó satisfactoriamente.

**Conclusiones:** Es importante mantener un alto nivel de sospecha clínica de absceso tiroideo en pacientes que presentan aumento de volumen y dolor de cuello después de la citología con aguja fina, incluso en ausencia de factores de riesgo significativos, para facilitar un diagnóstico y tratamiento oportunos. El

<http://scielo.sld.cu>

<http://www.revmedmilitar.sld.cu>



tratamiento conservador con antibióticos y punción-aspiración del absceso en esta paciente fue satisfactorio.

**Palabras clave:** absceso; biopsia por aspiración; manejo conservador.

## ABSTRACT

**Introduction:** Thyroid abscesses represent less than 1% of thyroid disease. Thyroid abscess after fine needle aspiration biopsy is a rare occurrence with few cases reported in the literature.

**Objective:** To present a clinical case of a patient with thyroid abscess after having undergone fine-needle aspiration biopsy, successfully treated with puncture aspiration.

**Clinical case:** 42-year-old female patient, white skin, with a history of bronchial asthma and adenomatous goiter, who fifteen days after having undergone fine-needle aspiration biopsy presented an increase in volume on the anterior face of the neck, painful, with reddening of the skin at that level, asthenia, odynophagia, fever, chills and dyspnea. An ultrasound was performed and a thyroid abscess was diagnosed, which was treated with antibiotic and puncture aspiration. The patient evolved satisfactorily.

**Conclusions:** Maintaining a high level of clinical suspicion for thyroid abscess in patients presenting with enlargement and neck pain after fine-needle cytology, even in the absence of significant risk factors, is important to facilitate timely diagnosis and treatment. Conservative treatment with antibiotic and puncture aspiration of the abscess in this patient was satisfactory.

**Keywords:** abscess; aspiration biopsy; conservative management.

Recibido: 24/02/2022

Aprobado: 28/06/2022



## INTRODUCCIÓN

Los abscesos tiroideos (AT) representan menos del 1 % de la enfermedad tiroidea, debido a que la tiroides se encuentra bien protegida de las infecciones, tanto por la cápsula, como por el alto contenido en yodina y el rico aporte sanguíneo y linfático.<sup>(1,2,3)</sup> En los niños suelen ser secundarios a defectos anatómicos congénitos locales, como anomalías del tercer o cuarto arco branquial o una fístula del seno piriforme. Solo el 8 % ocurre en adultos. La enfermedad de Hashimoto, los bocios grandes o el cáncer de tiroides, podrían predisponer a la tiroiditis aguda supurada; también podría surgir por diseminación hematogena o linfática o por infecciones iatrogénicas después de una biopsia por aspiración con aguja fina (PAAF).<sup>(4,5)</sup>

La PAAF de los nódulos tiroideos es un procedimiento común que rara vez causa complicaciones graves. El absceso tiroideo después de una PAAF es una ocurrencia rara, con pocos casos reportados. Debido a su rareza, el diagnóstico y el tratamiento pueden demorarse, lo que resulta en una emergencia potencialmente mortal.<sup>(5, 6)</sup>

El objetivo de este artículo es presentar un caso clínico de una paciente con absceso tiroideo después de realizar una PAAF, tratado exitosamente con antibióticos sistémicos y punción-aspiración del absceso.

## CASO CLÍNICO

Paciente femenina de 42 años de edad, de piel blanca, con antecedentes de asma bronquial y bocio adenomatoso. Cinco días después de realizarle PAAF de tiroides presentó cefalea, malestar general, tos seca y secreción nasal, por lo que se realizó tratamiento con azitromicina (500 mg) 1 tableta diaria durante 6 días, con lo cual mejoró. Cuatro días después comenzó con aumento de volumen en la cara anterior del cuello, doloroso, con enrojecimiento de la piel en esa zona, astenia, odinofagia, fiebre, escalofríos y disnea (Fig. 1).

Acudió al hospital y al examen físico se constató aumento de volumen en la zona de la glándula tiroides, a expensas del lóbulo derecho. La frecuencia cardiaca era de 79 latidos por minuto y la tensión arterial 120/80 mmHg. Se ingresó con el diagnóstico presuntivo de una tiroiditis aguda supurada. Las



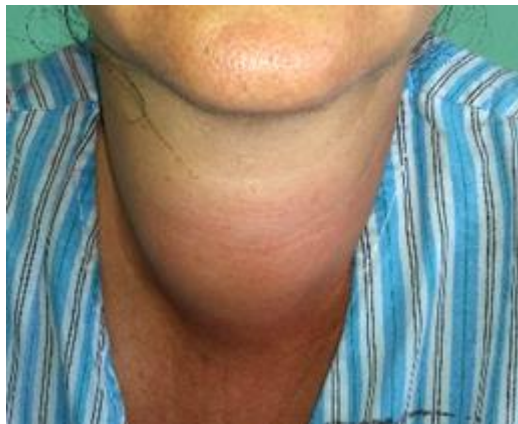investigaciones de laboratorio revelaron un conteo de leucocitos de  $25,4 \times 10^9/L$  con 91 % de polimorfonucleares, hemoglobina en 9,6 g/L y la velocidad de sedimentación globular en 72 mm/h.

Se realizó ecografía tiroidea, que mostró aumento de volumen del lóbulo derecho a expensas de una lesión nodular con imagen compleja, predominantemente ecolúcida, con abundantes ecos internos, nivel líquido-líquido, de contornos bien definidos y paredes engrosadas, que midió 4,7 x 3,47 x 5,49 cm; aumento de volumen del músculo que rodea la glándula y engrosamiento de la piel (Fig. 2).

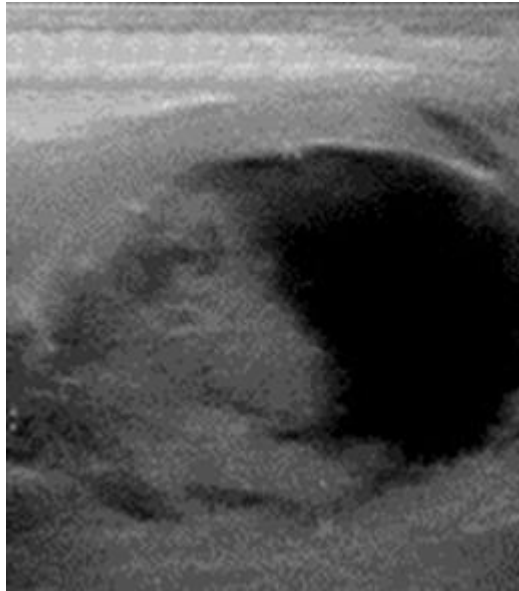
Se diagnosticó un absceso tiroideo; se realizó punción-aspiración, guiada por ecografía, en 2 ocasiones, la primera al ingreso (se extrajo 50 mL de pus, del cual se envió una muestra para cultivo y resultó negativo). Se evidenció mejoría clínica, así como disminución de la inflamación. La segunda punción-aspiración se realizó 7 días después y se extrajo 30 mL de pus.

Se inició desde el ingreso, tratamiento antibiótico con ceftriaxona (bulbo de 1 g), 1 g i.v. cada 12 horas durante 10 días + metronidazol (frasco de 500 mg/100 mL) 500 mg i.v. cada 8 horas durante 7 días. Al quinto día del ingreso, el conteo de leucocitos fue de  $9,4 \times 10^9/L$ , con 81 % de polimorfonucleares y la velocidad de sedimentación globular, de 41 mm/h.

La paciente continuó evolucionando satisfactoriamente; fue dada de alta hospitalaria al duodécimo día del ingreso, con seguimiento por consulta externa. Cuatro años y 10 meses después, la paciente se mantiene libre de síntomas.



**Fig. 1** - Paciente con absceso tiroideo.



**Fig. 2** - Ecografía que muestra lóbulo derecho de la glándula tiroides con imagen sugestiva de absceso.

## COMENTARIOS

La PAAF guiada por ecografía se considera un procedimiento mínimamente invasivo y seguro. Sus complicaciones son poco frecuentes, las más comunes son dolor local y hematoma leve. La inflamación transitoria aguda o tardía de la glándula tiroides puede ocurrir en raras ocasiones y generalmente se resuelve con tratamientos conservadores. Las complicaciones graves incluyen hematoma masivo, absceso y tiroiditis supurativa aguda. Tales complicaciones ocurren inmediatamente o dentro de unos días después de la PAAF, en pacientes con un problema subyacente.

El absceso tiroideo se presenta con mayor frecuencia en mujeres de 20 a 40 años, a menudo en pacientes con bocio nodular. En la mayoría de los casos, se desarrolla después de una infección del tracto respiratorio superior, la faringe o el oído medio.<sup>(7)</sup> Esta paciente presentó antecedentes de bocio multinodular y síntomas respiratorios altos 5 días después de la PAAF, además, en el momento del ingreso presentaba una anemia ferropénica para la cual se puso tratamiento.

La infección tiroidea, independientemente de la PAAF, es muy rara y suele ocurrir en pacientes inmunocomprometidos. La quimioterapia, diabetes mellitus, hemodiálisis e infección por el virus de la



inmunodeficiencia humana, parecen aumentar el riesgo de desarrollar tiroiditis supurativa aguda o absceso tiroideo, sin embargo, también se ha informado en pacientes inmunocompetentes.<sup>(8)</sup>

La terapia antimicrobiana de amplio espectro, generalmente se inicia de forma empírica para cubrir una amplia gama de bacterias, al menos hasta que se disponga de los resultados del cultivo.<sup>(2)</sup> En este caso, se comenzó el tratamiento antibiótico desde el primer día del ingreso y fue satisfactorio; el cultivo fue negativo.

Tanto las aspiraciones repetidas con aguja, como el tratamiento quirúrgico, combinado con antibióticos dirigidos por cultivo, son métodos aceptables de tratamiento.<sup>(6)</sup> Se ha publicado también el drenaje percutáneo con la colocación de un catéter *pigtail* de 7 u 8 F bajo guía por tomografía computarizada o ecografía, así como la punción aspiración con enjuague de la cavidad del absceso e inyección de antibióticos en la cavidad.<sup>(7,9)</sup> Las enfermedades nodulares preexistentes de la tiroides, como la tiroiditis, los nódulos benignos y las neoplasias malignas, deben tenerse en cuenta y tratarse con la cirugía adecuada.<sup>(9)</sup>

Esta paciente, a pesar de tener un bocio adenomatoso de base, fue tratada con antibioterapia de amplio espectro y punción-aspiración del absceso en 2 ocasiones. Se mantuvo libre de síntomas 4 años y 10 meses después.

Las complicaciones de los abscesos tiroideos suelen ser fatales y tienen un pronóstico grave. Incluyen perforación traqueal o esofágica, mediastinitis necrosante descendente, extensión a los espacios profundos del cuello y muerte.<sup>(2)</sup> El diagnóstico precoz y el tratamiento adecuado reducen la mortalidad y la morbilidad en estos casos.<sup>(3)</sup> Es importante mantener un alto nivel de sospecha clínica de absceso, en pacientes que presenten aumento de volumen y dolor en el cuello después de la PAAF, incluso en ausencia de factores de riesgo significativos, para facilitar un diagnóstico y tratamiento oportunos.<sup>(6)</sup>

El tratamiento conservador con antibióticos y punción-aspiración del absceso, en esta paciente fue satisfactorio.



## REFERENCIAS BIBLIOGRÁFICAS

1. Cebolla ES, Garaulet P, de San Pío E, Rodríguez I. Absceso tiroideo recidivado en una paciente joven. *Revista Española de Investigaciones Quirúrgicas*. 2021 [acceso: 22/12/2021]; 24(1): 14-5. Disponible en: <https://dialnet.unirioja.es/servlet/articulo?codigo=7854867>
2. Mishra A, Zohaib M, Farooq N, Jah S, Amjad M, Hussain A. A Rare and Challenging Case of Neck Infection - Thyroid Abscess. *Cureus*. 2021; 13(6): e15527. DOI: 10.7759/cureus.15527
3. Artaş H, Eroğlu Y. A Rare Thyroid Gland Emergency: Thyroid Abscess. *Journal of Emergency Medicine Case Reports*. 2021; 12(2): 58-60. DOI: 10.33706/jemcr.844983
4. Falhammar H, Wallin G, Calissendorff J. Acute suppurative thyroiditis with thyroid abscess in adults: clinical presentation, treatment and outcomes. *BMC Endocrine Disorders*. 2019; 19(130): [aprox. 15 p.]. DOI: 10.1186/s12902-019-0458-0
5. Arellano Aguilar G, Magaña Reyes J, Marín Santillán E, Jiu Hyo K, Domínguez Carrillo LG. Absceso tiroideo. *Acta Méd. Grupo Ángeles*. 2018 [acceso: 12/02/2022]; 16(4): 349-52. Disponible en: [http://www.scielo.org.mx/scielo.php?script=sci\\_arttext&pid=S1870-72032018000400349&lng=es](http://www.scielo.org.mx/scielo.php?script=sci_arttext&pid=S1870-72032018000400349&lng=es)
6. Purdy N, Reider J, Stavrides K. Thyroid Abscess After FNA Biopsy: A Case Report. *Journal of the Endocrine Society*. 2021 [acceso: 22/12/2021]; 5(1): 960-1. Disponible en: <https://www.ncbi.nlm.nih.gov/pmc/articles/PMC8089664/>
7. Ilyin A, Zhelonkina N, Severskaya N, Romanko S. Nonsurgical management of thyroid abscess with sonographically guided fine needle aspiration. *Journal of Clinical Ultrasound*. 2007; 35(6): 333-7. DOI: 10.1002/jcu.20288
8. Jung Kyu P, JuJeon E. Infection of Thyroid Cyst Occurring 1 Month after Fine-Needle Aspiration in an Immunocompetent Patient. *International Journal of Thyroidology*. 2018;11(2): 182-188. DOI: 10.11106/ijt.2018.11.2.182
9. Yildar M, Demirpolat G, Aydin M. Acute suppurative thyroiditis accompanied by thyrotoxicosis after fine-needle aspiration: treatment with catheter drainage. *JCDR*. 2014; 8(11): 12–14. DOI: 10.7860/JCDR/2014/9550.5186



### **Conflictos de interés**

El autor refiere que no tiene conflictos de interés que declarar.