



Heberprot-P en el tratamiento de las úlceras del pie diabético

Heberprot-P in the treatment of diabetic foot ulcers

Saymara Castillo Deprés^{1*} <https://orcid.org/0000-0002-5439-5891>

Thabo Geoffrey Mothabeng² <https://orcid.org/0000-0001-5605-7311>

Lotty Ledwaba³ <https://orcid.org/0000-0003-2484-1704>

Thula K. Ngcobo² <https://orcid.org/0000-0001-6651-3034>

Natasha Singh² <https://orcid.org/0000-0001-6610-0328>

Julio Esmir Baldomero Hernández⁴ <https://orcid.org/0000-0002-6458-6341>

Ana Blanca Torres Minkova⁴ <https://orcid.org/0000-0003-2980-2763>

Osvaldo Reyes Acosta⁴ <https://orcid.org/0000-0002-4999-2835>

Dania Castillo Deprés¹ <https://orcid.org/0000-0001-8109-0105>

¹Hospital Militar Central “Dr. Carlos J. Finlay”. La Habana, Cuba.

²1 Military Hospital. Pretoria, Sudáfrica.

³Project Phidisa. Pretoria, Sudáfrica.

⁴Centro de Ingeniería Genética y Biotecnología. La Habana, Cuba.

*Autor para la correspondencia. Correo electrónico: saymara@infomed.sld.cu

RESUMEN

Introducción: El pie diabético es una de las complicaciones más temible de la diabetes mellitus; es el causante del 80 % de las amputaciones no traumáticas a nivel mundial. Durante décadas se han utilizados diferentes tratamientos para la cicatrización del pie diabético; los factores de crecimiento han revolucionado esta terapéutica. La participación de un equipo multidisciplinario con el cumplimiento de



los protocolos de actuación y el empleo del Heberprot-P disminuyen el índice de amputaciones en pacientes con esta afección.

Objetivo: Presentar la evolución de pacientes con úlceras del pie diabético, en diferentes estadios clínicos, tratados con Heberprot-P.

Desarrollo: Se presentan 3 casos clínicos; el primero es un paciente masculino, de 56 años, diabético, con amputación transmetatarsiana abierta en la cual se realizaron 16 aplicaciones del Heberprot-P y se colocó un injerto de piel, la lesión cerró en 45 días. El segundo es un paciente de 58 años, diabético e hipertenso, con lesión en el pie derecho, con una cirugía vascular previa; se realizaron 19 aplicaciones del Heberprot-P y la lesión cicatrizó en 49 días. El tercer caso es un paciente de 55 años, que ingresa por la una lesión extensa en el pie derecho, se le realizaron 22 aplicaciones de Heberprot-P, se logró el cierre de la lesión en 85 días y se evitó la amputación.

Conclusiones: Los casos presentados evolucionaron de forma favorable con el tratamiento de Heberprot-P.

ABSTRACT

Introduction: The diabetic foot is one of the most feared complications of diabetes mellitus; It is the cause of 80 % of non-traumatic amputations worldwide. For decades, different treatments have been used to heal diabetic foot; growth factors have revolutionized this therapy. The participation of a multidisciplinary team with compliance with the action protocols and the use of Heberprot-P decrease the rate of amputations in patients with this condition.

Objective: To present the evolution of patients with diabetic foot ulcers, in different clinical stages, treated with Heberprot-P.

Development: Three clinical cases are presented; The first is a male patient, 56 years old, diabetic, with open transmetatarsal amputation in which 16 applications of Heberprot-P were performed and a skin graft was placed, the lesion closed in 45 days. The second is a 58-year-old patient, diabetic and hypertensive, with a right foot injury, with previous vascular surgery; 19 applications of Heberprot-P were performed and the lesion healed in 49 days. The third case is a 55-year-old patient, who was



admitted due to an extensive injury to his right foot, 22 applications of Heberprot-P were performed, closure of the injury was achieved in 85 days and amputation was avoided.

Conclusions: The presented cases evolved favorably with Heberprot-P treatment.

Recibido: 22/02/2022

Aprobado: 15/03/2022

INTRODUCCIÓN

El pie diabético (PD) es una de las complicaciones más temidas de la diabetes mellitus (DM), que conduce a la amputación-discapacidad, la exclusión social y la mortalidad temprana. Se ha estimado que la incidencia de úlceras en los pies a lo largo de la vida alcanza hasta el 34 % de los sujetos con diabetes, mientras que las complicaciones de las extremidades inferiores relacionadas con la diabetes afectan a unos 159 millones de personas en todo el mundo. En consecuencia, la población diabética todavía contribuye al 80 % de todas las amputaciones no traumáticas de las extremidades inferiores en todo el mundo.⁽¹⁾

El pie diabético se define por la Sociedad Española de Angiología y Cirugía Vascular como “una alteración clínica de base etiopatogénica neuropática inducida por la hiperglucemia mantenida, en la que con o sin coexistencia de isquemia, y previo desencadenante traumático, produce la lesión y/o ulceración del pie”. Es un síndrome en el que confluyen factores predisponentes (neuropatía, artropatía), desencadenantes (traumatismos externos o internos, debido a las deformidades óseas) y agravantes (arteriopatía e infección).⁽²⁾

El número de pacientes con DM en el mundo se ha incrementado; la padecen alrededor de 463 millones de adultos y para el año 2030, 578 millones la padecerán, según datos de la Federación Internacional de Diabetes en su 9na edición del año 2019.⁽³⁾



En África, 19 millones de personas sufren DM y Sudáfrica es el primer país que encabeza la lista, con un total de 4,6 millones de personas. Se estima anualmente, que el 3,5 % de los pacientes con DM sufren pie diabético y esto trae consigo un importante problema de salud y asistencial.⁽⁴⁾

Sudáfrica tiene una población estimada de 52,98 millones de personas y la prevalencia exacta de DM es desconocida. Se estima que entre el 5 % y el 7 % la padezcan. La falta de acceso a equipos multidisciplinarios encargados del tratamiento integral de las úlceras del pie diabético (UPD), así como el aumento de los pacientes diabéticos que no son diagnosticados y debutan con sus complicaciones, conlleva al empeoramiento y al desenlace fatal del paciente con esta lesión.⁽⁵⁾

El Heberprot-P es un producto para la cicatrización de las UPD, único de su tipo, resultado de la biotecnología cubana, fabricado por el Centro de Ingeniería Genética y Biotecnología (CIGB). Sus principales ventajas son: estimula la granulación y la reepitelización acelerada en la UPD; reduce el tiempo de cicatrización; disminuye el número de desbridamientos quirúrgicos y recidivas.⁽⁶⁾ Constituye una alternativa de tratamiento, que reduce el riesgo de amputaciones en pacientes diabéticos con úlceras avanzadas, disminuye las estadías hospitalarias al poder tratar las lesiones de forma ambulatoria y mejora la calidad de vida de los pacientes, al lograr una rápida reincorporación a la sociedad.

Con el objetivo de mostrar la evolución favorable de pacientes con UPD con el uso del Heberprot-P, se presentan 3 casos, de etiología diferente y en los grados 3 y 4 de la clasificación de Wagner, tratados con Heberprot-P, a quienes se les administró el medicamento con una frecuencia de 3 veces por semana, por vía intralesional y perilesional, con un máximo periodo de aplicación de 8 semanas. No se reportaron eventos adversos graves y se evitó la amputación mayor.

DESARROLLO

Paciente 1: paciente masculino, de 54 años, con antecedentes de DM desde hace 19 años e hipertensión arterial desde hace 8 años. Para la DM lleva tratamiento regular con hipoglucemiantes orales y para la hipertensión arterial no hace tratamiento regular. Acude a consulta porque desde hace 5 meses presenta cambio de coloración del segundo y tercer artejos del miembro inferior izquierdo, con salida de secreción, que a pesar de varios tratamientos con antibióticos y curas locales, evolucionó de forma tórpida y requirió

<http://scielo.sld.cu>

<http://www.revmedmilitar.sld.cu>



amputación. Posteriormente la infección se extendió a todo el antepié y los demás artejos, lo cual requirió una amputación transmetatarsiana abierta.

Se le realizaron exámenes complementarios, que evidenciaron signos de sepsis: leucograma en $17,4 \times 10^9$ g/L y un índice neutrófilos/ linfocitos en 3,91 mg/L. También presentaba cifras bajas de hemoglobina (11,1 g/L) y glucemia en 12,3 mmol/L. En la radiografía del pie se evidenciaron signos de osteolisis a nivel de los artejos.

Realizó tratamiento con antibióticos y diferentes apósitos, sin mejoría, por lo que se decidió comenzar con el Heberprot-P. Se realizaron 16 aplicaciones, con infiltraciones 3 veces por semana. En cada sesión se realizaba cura con solución salina, se retiraba el tejido necrótico y esfacelado en caso de ser necesario. Se obtuvo un tejido de granulación útil, con epitelización en los bordes, que disminuyó el tamaño de la lesión de manera rápida y progresiva. Se logró la granulación a los 35 días, con un área apta para colocar injerto de piel tipo Davis. La lesión cerró a los 45 días (Fig. 1).

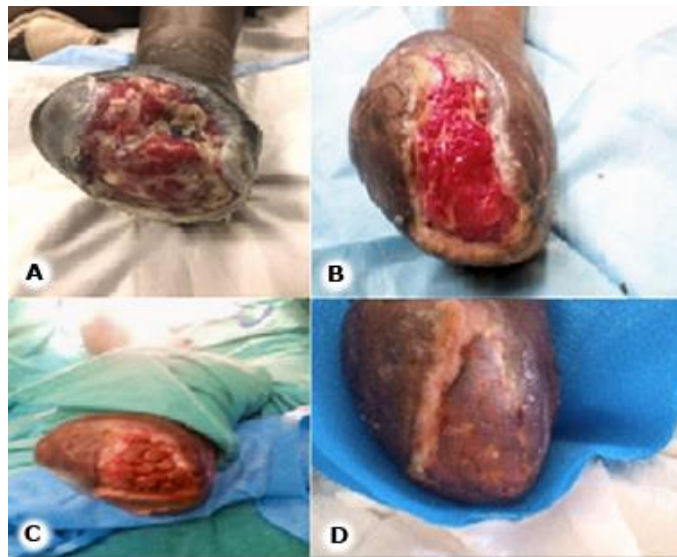


Fig.1 - A: primer día de la aplicación del Heberprot-P. B: aplicación número 16 y fin del tratamiento. C: colocación del injerto de piel tipo Davis. D: cierre total de la lesión.

Paciente 2: paciente masculino, de 58 años de edad, con antecedentes de DM e hipertensión arterial; llevaba tratamiento regular con hipoglucemiantes orales y antihipertensivos. Acudió al cuerpo de guardia



porque desde hacía aproximadamente 2 meses comenzó a presentar cianosis y dolor en el quinto artejo del pie derecho; por tal motivo inició tratamiento con antibiótico y anticoagulantes. La lesión se extendió al resto de los artejos, con excepción del primer dedo. Se le realizó arteriografía de los miembros inferiores, la cual informó estenosis significativa del sector femoropoplíteo del miembro inferior derecho. Se realizó revascularización de dicho sector y desarticulación de los 4 artejos isquémicos. Al ingreso se realizaron estudios hemoquímicos, que evidenciaron anemia, con hemoglobina en 10,9 g/L. La proteína C reactiva estaba en 95,4 mg/L y el índice neutrófilos/ linfocitos en 4,09; ambos elevados, lo cual ratificó la presencia de un proceso inflamatorio agudo.

Se decidió comenzar el tratamiento con Heberprot-P. Se realizaron un total de 19 aplicaciones de manera perilesional e intralesional, 3 veces por semana, con desbridamiento del tejido necrótico y esfacelado cuando fue necesario. Se logró un tejido de granulación útil y una epitelización de la lesión en 49 días (Fig. 2).

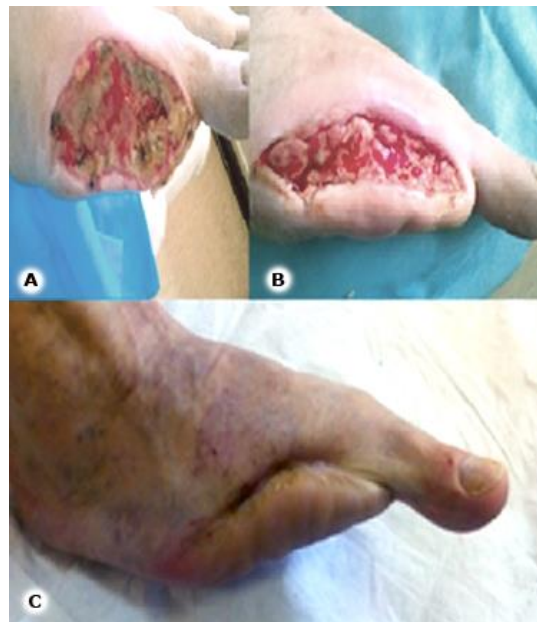

Fig. 2 - A: inicio del tratamiento con Heberprot-P después de la revascularización. B: nótese el tejido de granulación. C: lesión cicatrizada.



Paciente 3: paciente masculino de 55 años de edad, con antecedentes de salud aparente, que hace 8 meses presentó una lesión a nivel del antepié del miembro inferior derecho, la cual se extendió al dorso del pie, con afectación del 2do, 3ero y 4to artejos, acompañado de cambio de coloración y dolor intenso. Acudió al cuerpo de guardia y al realizar exámenes complementarios, se diagnosticó DM de debut y una UPD. Se decidió ingreso para estudio y se le realizó amputación de los dedos afectados; quedó una superficie isquémica y desvitalizada.

Al ingresar se realizaron exámenes complementarios con los siguientes resultados: proteína C reactiva, 249,4 mg/L, índice neutrófilos/ linfocitos, 5,1, leucograma en $18,1 \times 10^9$ g/L y hemoglobina glucosilada en 14,9 %; evidencias del descontrol metabólico desde meses anteriores. Se decidió comenzar el tratamiento con Heberprot-P. Se realizaron 22 aplicaciones y en cada sesión se realizó la resección de tejidos necróticos y esfacelados. En el transcurso del tratamiento fue necesaria la desarticulación del 1er dedo, el cual, después de un trauma, evolucionó hacia la necrosis. En ese periodo fue necesario detener el tratamiento con Heberprot-P, por una infección sobreañadida. Se logró la granulación total de la lesión en 73 días y quedó una superficie limpia, para colocar un injerto de piel (Fig. 3).

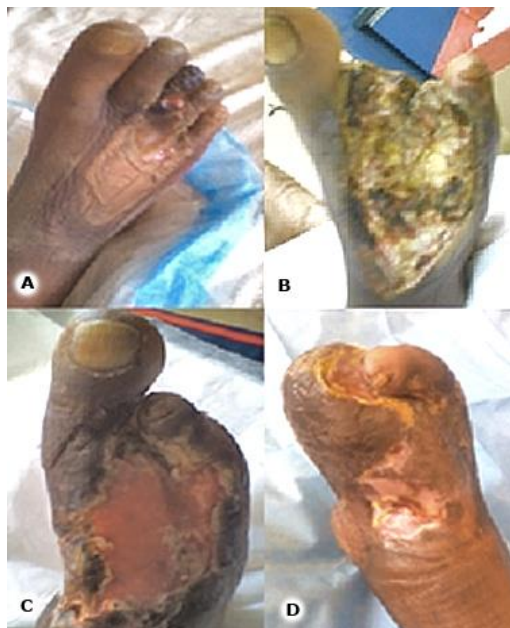

Fig. 3 - A: lesión inicial. B: después de operado y primer día del tratamiento con Heberprot-P. C: nótese el tejido de granulación y la epitelización hacia los bordes. D: lesión cicatrizada.



Durante décadas, han sido múltiples los tratamientos para lograr una rápida y óptima cicatrización en los pacientes con UPD; entre ellos se encuentran los diferentes tipos de apósitos, hidrogeles, oxigenación hiperbárica, terapia de presión negativa, terapia con ondas de choque, terapia con ondas ultrasónicas, larvaterapia, medicamentos basados en extracto de plantas medicinales, terapia de descargas de la lesión, desbridamiento en todas sus modalidades, entre otros.⁽⁷⁾

El uso de los factores de crecimiento ha revolucionado el tratamiento de las UPD. Tal es el caso del REGRANEX®, el Dermagraft® y el Apligraf®, compuestos obtenidos mediante la ingeniería de tejidos.⁽⁸⁾ Todos han mostrado algunas ventajas, sin embargo, la principal desventaja es que no han logrado la cicatrización en un período óptimo, lo cual provoca sobreinfecciones frecuentes y como consecuencia, en el peor de los casos, la amputación de la extremidad.^(9,10) Sin embargo, el Heberprot-P, único por su forma de aplicación e indicaciones ha demostrado ser un tratamiento efectivo en la cicatrización de las UPD.⁽⁶⁾

Los resultados que se muestran en los pacientes son satisfactorios. En 2 se utilizó el injerto de piel, para acelerar el cierre de las lesiones. El objetivo principal fue cerrar las lesiones en el menor tiempo posible y evitar complicaciones. En los casos tratados no se presentaron eventos adversos graves, solo dolor en el sitio de punción, que mejoró sin necesidad de administrar analgésicos. Estos resultados son similares a la serie presentada por *Bulent M* y otros⁽¹⁰⁾ en Turquía, en la cual, de un total de 17 pacientes a quienes se aplicó el Heberprot-P, se realizó desbridamiento de las lesiones y tratamiento con antibióticos, se logró la granulación completa de la lesión en 13 y se colocó injerto de piel en 2, sin necesidad de realizar una amputación mayor.

Berlanga y otros⁽¹¹⁾ también reportan una serie de 29 casos tratados con Heberprot-P; 25 tuvieron granulación completa y en 1 se realizó injerto. Ninguno requirió una amputación mayor. *Fernández-Montequín* y otros⁽¹²⁾ reportan un estudio comparativo con diferentes dosis de Heberprot-P en el cual todos los pacientes tuvieron granulación completa, en 8 semanas como promedio.

El tercer caso de este estudio muestra un paciente con una lesión en estadio 4, según la clasificación de Wagner. Con la aplicación del Heberprot-P, se logró salvar la extremidad sin llegar a la amputación mayor, a pesar de las complicaciones presentadas.



La actuación de un grupo multidisciplinario contribuye a la evolución favorable de los pacientes; el éxito está dado en lograr el cierre total de la lesión en el menor tiempo posible. La prevención de las UPD desde la atención primaria es la regla de oro para evitar la aparición de estas lesiones que pueden llegar a la amputación. Los casos presentados evolucionaron de forma favorable con el tratamiento de Heberprot-P.

REFERENCIAS BIBLIOGRÁFICAS

1. Berlanga JA, Mendoza YM, García AO et al. Epidermal Growth Factor (EGF) intralesional infiltration: From the bench to the diabetic ulcers cells. *Integr Mol Med.* 2019;6: [aprox. 20 p.]. DOI: 10.15761/IMM.1000354
2. Marinello J, Blanes JI, Escudero JR, Ibáñez V, Rodríguez J. Consenso sobre pie diabético. *Angiología.* 1997; 49(5):193-230.
3. International Diabetes Federation. *IDF Diabetes Atlas.* 2019. 10ma Edición. Brussels, Belgium: Inter Diab Fed; 2021. [acceso: 11/01/2022]. Disponible en: https://diabetesatlas.org/idfawp/resource-files/2021/07/IDF_Atlas_10th_Edition_2021.pdf
4. Somasundram P, Davashni P, Deepak S, Romashán P. Diabetes-related amputations in public health care sector in KwaZulu-Natal: a five-year perspective. Are we winning? *Journal of Endocrinology, Metabolism and Diabetes of South Africa.* 2019; 24(1):32-6. DOI: 10.1080/16089677.2018.1550956
5. Manickum P, Ramklass SS, Madiba TE. A five-year audit of lower limb amputations below the knee and rehabilitation outcomes: the Durban experience. *Journal of Endocrinology Metabolism and Diabetes of South Africa.* 2019; 24(2):41-45. DOI: 10.1080/16089677.2018.1553378
6. Escobar Amarales Y, Torres Romo UR, Escalante Padrón O, Fernández Franch N, Ibarra Viena V, Miranda Rodríguez E. El Heberprot-P® en el tratamiento de úlceras del pie diabético. *AMC.* 2014 [acceso: 11/01/2022]; 18(3):[aprox. 10 p]. Disponible en: http://scielo.sld.cu/scielo.php?script=sci_arttext&pid=S1025-02552014000300005



7. Shojaie FA, Esmaelzadeh M, Larijani B. Assessment and treatment of diabetic foot ulcer. *International Journal Clinical Practice*. 2007; 61(11): 1931-38. DOI: 10.1111/j.1742-1241.2007.01534.x
8. Myers S, Navsaria H, Ojeh N. Skin engineering and keratinocyte stem cell therapy. En: Van Blitterswijk CA, De Boer J. *Tissue Engineering*. 2da ed. Academic Press; 2014: 497-528. DOI:10.1016/B978-0-12-420145-3.00015-8
9. Armstrong DG, Lavery LA, Harkless LB. Validation of a diabetic wound classification system. The contribution of depth, infection, and ischemia to risk of amputation. *Diabetes Care*. 1998; 21(5):855-9. DOI: 10.2337/diacare.21.5.855
10. Ertugrul BM, Lipsky BA, Guvenc U. An Assessment of Intralesional Epidermal Growth Factor for Treating Diabetic Foot Wounds The First Experiences in Turkey. *J Am Podiatr Med Assoc*. 2017; 107(1):17-29. DOI: 10.7547/15-056
11. Berlanga JA, Fernández JI, López E, López AP. Heberprot-P: A novel product for treating advanced diabetic foot ulcer. *MEDICC Review*. 2013; 15(1): 11-5. DOI: 10.37757/MR2013V15.N1.4
12. Fernández-Montequín JI, Valenzuela-Silva CM, González Díaz O, Savigne W, Sancho Soutelo N, Rivero Fernández F, et al. Intra-lesional injections of recombinant human epidermal growth factor promote granulation and healing in advanced diabetic foot ulcers: multicenter, randomised, placebo-controlled double-blind study. *International Wound Journal*. 2009; 6(6): 432-43. DOI: 10.1111/j.1742-481X.2009.00641.x

Conflictos de interés

Los autores declaran que no existen conflictos de interés.