



Tiroiditis de Hashimoto en paciente con tiroides ectópico

Hashimoto's thyroiditis in a patient with ectopic thyroid

Iliana Guerra Macías^{1*} <https://orcid.org/0000-0002-9223-0609>

Clara Antonia Obregón De la Torre¹ <https://orcid.org/0000-0002-8514-602x>

Iris Rodríguez Marzo¹ <https://orcid.org/0000-0001-6335-5114>

¹Hospital Oncológico Provincial Docente "Conrado Benítez García". Santiago de Cuba, Cuba.

*Autor para la correspondencia. Correo electrónico: ileanagm@infomed.sld.cu

RESUMEN

Introducción: El tejido tiroideo ectópico se debe a la migración defectuosa congénita, desde la base de la lengua hasta la posición final pretraqueal. Es una condición clínica infrecuente y, aún más, que se afecte por una tiroiditis de Hashimoto.

Objetivo: Presentar una paciente con tiroiditis de Hashimoto en tiroides ectópico.

Caso clínico: Se presenta una paciente de 44 años de edad a quien se le realizó una hemitiroidectomía derecha, hace 15 años, por adenoma folicular. Fue asistida en la consulta de cirugía general del Hospital Oncológico Provincial Docente "Conrado Benítez García", de Santiago de Cuba, por tumoración cervical anterosuperior. Con las características semiológicas encontradas al examen físico, impresionó un quiste tirogloso, el cual no se confirmó por ecografía, pero sí por estudio citológico. Se le realizó operación programada, consistente en la resección total de la tumoración por técnica de Sistrunk. Evolucionó de forma satisfactoria y egresó al día siguiente. El resultado de la biopsia posoperatoria arrojó tejido tiroideo con tiroiditis de Hashimoto.

Conclusiones: El tiroides ectópico y las condiciones clínicas patológicas que pueden afectarlo, no constituye un problema de salud, pero deben ser tenidos en cuenta por cirujanos, endocrinólogos y

<http://scielo.sld.cu>

<https://revmedmilitar.sld.cu>



oncólogos, que en su desempeño profesional enfrenten adultos con tumoración cervical anterosuperior, para considerarlo en las variadas afecciones diferenciales de aparente fácil diagnóstico.

Palabras clave: cirujanos; endocrinólogos; quiste tirogloso; tiroiditis de Hashimoto.

ABSTRACT

Introduction: Ectopic thyroid tissue is due to congenital defective migration from the base of the tongue to the final pretracheal position. It is an infrequent condition and even more so, it is affected by Hashimoto's thyroiditis.

Objective: To present a patient with Hashimoto's thyroiditis in an ectopic thyroid.

Clinical case: A 44-year-old female patient is presented who underwent a right hemithyroidectomy 15 years ago for follicular adenoma. She was assisted in the General Surgery consultation of the "Conrado Benítez García" Provincial Teaching Oncology Hospital in Santiago de Cuba, due to anterosuperior cervical tumor. With the semiological characteristics found during the physical examination, a thyroglossal cyst was revealed, which was not confirmed by cytological study. She underwent a scheduled operation, consisting of total resection of the tumor using the Sistrunk technique. She evolved satisfactorily and was discharged the next day. The postoperative biopsy result showed thyroid tissue with Hashimoto's thyroiditis.

Conclusions: Ectopic thyroid and the pathological clinical conditions that can affect it do not constitute a health problem, but they must be taken into account by surgeons, endocrinologists and oncologists, who in their professional performance face adults with anterosuperior cervical tumor, to consider it in the various conditions. differentials that are apparently easy to diagnose.

Keywords: surgeons; endocrinologists; Hashimoto's thyroiditis; thyroid cyst.

Recibido: 25/09/2023

Aprobado: 24/01/2024



INTRODUCCIÓN

El tiroides ectópico (TE) o aberrante es la presencia de tejido tiroideo en una localización inhabitual. Se considera una alteración congénita infrecuente, debido a la migración defectuosa desde la base de la lengua (agujero ciego), hasta la posición final pretraqueal.⁽¹⁾

No constituye un problema social de salud, a pesar de ser la forma más frecuente de disgenesia tiroidea. Representa el 61 % de las tiroidopatías; el 90 % se encuentra localizado en la línea media cervical.⁽²⁾ El sexo femenino se afecta con mayor frecuencia que el masculino y, lo hacen entre la tercera y la quinta década de la vida.

Por lo general el paciente permanece asintomático, aunque el tejido tiroideo ectópico puede ser asiento de afección maligna, como el carcinoma papilar, o benigna como la tiroiditis de Hashimoto (TH).^(3,4) La TH (también llamada tiroiditis bociógena autoinmune o tiroiditis crónica linfocítica), fue descrita en 1912 por el cirujano japonés Hakaru Hashimoto y, al localizarse en tejido tiroideo ectópico, constituye una condición clínica muy infrecuente que justifica la presentación de este caso clínico.⁽⁴⁾

El objetivo de este artículo es presentar una paciente con tiroiditis de Hashimoto en tiroides ectópico.

CASO CLÍNICO

Paciente de 44 años de edad, mestiza, de procedencia urbana, asistida en consulta de cirugía general en el Hospital Oncológico Provincial Docente "Conrado Benítez García", de Santiago de Cuba, en noviembre de 2022.

Con antecedentes de haber sido hemitiroidectomizada derecha, hacía 15 años, por adenoma folicular tiroideo. Se presentó con quejas de haber notado una tumoración cervical anterosuperior, de 1 año de evolución. Refirió crecimiento lento e indoloro, pero con molestias estéticas que la obligaron a acudir al cirujano.

Al interrogatorio negó síntomas compresivos, como dificultad respiratoria, disfagia y disfonía. Al examen físico se encontró una paciente con sobrepeso, cuello normoconfigurado, movable en todas las



direcciones, con una cicatriz quirúrgica "en corbata de Kocher", de aproximadamente 6 cm, no queiloidea (Fig. 1).

Al examen físico cervical con las maniobras de Lahey, Crille y Quervain, no se detectaron nódulos en el lóbulo izquierdo de la glándula tiroidea; tampoco presencia de adenomegalias. Sin embargo, se evidenció una tumoración de casi 8 cm, visible y palpable, en la región anterosuperior del cuello, redondeada, que se movilizaba con la maniobra de Hamilton Bayle, pero no con la deglución; bien delimitada, indolora, de consistencia firme, irreductible, no pulsátil, sin alteración de la piel que la recubre ni signos flogísticos (Fig. 1).

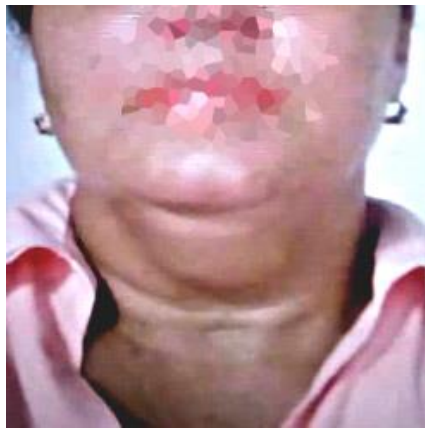

Fig. 1 - Tumoración cervical anterosuperior y cicatriz en corbata de Kocher.

Con las características semiológicas descritas, se interpretó como un quiste tirogloso, por lo que se indicaron estudios, cuyos resultados se exponen a continuación:

- Hemoglobina: 126 g/L; hematocrito: 0,42 L/L.
- Coagulograma: plaquetas: $230 \times 10^9/L$; coágulo retráctil, tiempo de sangramiento: 1 min; tiempo de coagulación: 6 min. Tiempo de protrombina 14 s (control 13 s).
- Serologías: VDRL: no reactiva; VIH: negativo.
- Glucemia: 4,5 mmol/L.
- Creatinina: 62 mmol/L.



- Rx tórax: sin alteraciones pleuropulmonares ni de la caja torácica.
- Electrocardiograma: normal.
- Ecografía de cuello: a pesar de la lobectomía derecha referida, se observa tejido tiroideo en dicha zona de 10 x 13 x 16 mm. Lóbulo izquierdo mide 21 x 18 x 37 mm con presencia de múltiples áreas de baja ecogenicidad difusa. La tumoración submentoniana no es quística y mide 65 x 28 mm con aumento de su vascularización periférica.
- Citología por punción con aguja fina (CAAF) de la tumoración cervical (D-22-1292): se observan numerosos linfocitos y células epiteliales que recuerdan células foliculares, algunas de ellas gigantes, compatible con quiste tirogloso.

Se ingresó el 15 de diciembre de 2022 para operación programada al día siguiente, con anuncio operatorio como quiste tirogloso (guiado por el resultado citológico). Se realizó resección total del "quiste" según técnica de Sistrunk, sin complicaciones ni accidentes. Evolucionó de forma favorable y se egresó al día siguiente.

Se realizó consulta de seguimiento al mes; se encontró en buen estado de salud (Fig. 2) y se le informó el resultado de la biopsia posoperatoria (B-23-688): tejido tiroideo que se corresponde con tiroiditis de Hashimoto (Fig. 3). Se le explicó a la paciente la discordancia clínica-imagenológica-citológica-histológica, al tratarse de tejido tiroideo ectópico en el conducto tirogloso, asociado a inflamación crónica específica (TH) y con tiroides ortotópico normofuncionante además.

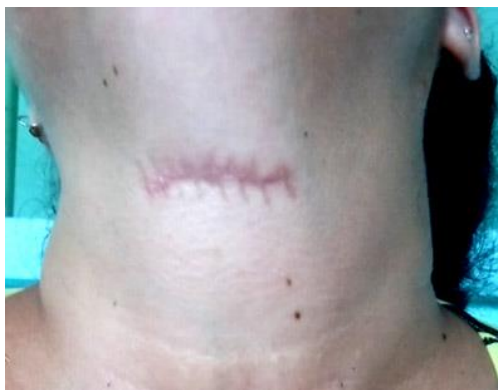

Fig. 2 - Cicatrices cervicales: actual y antigua.

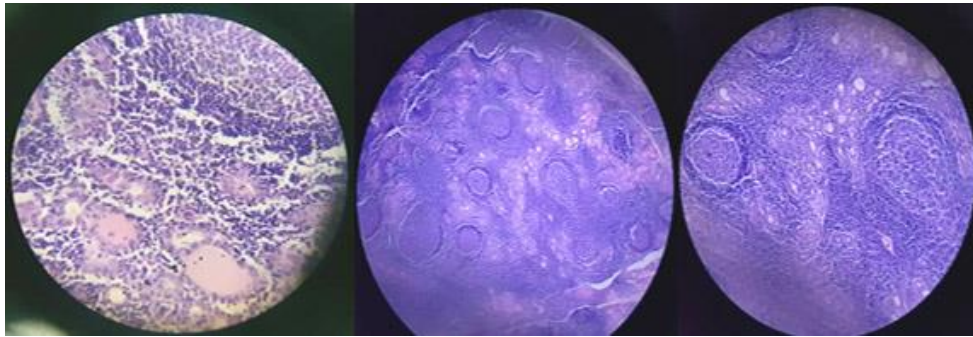


Fig. 3 - Estudio histológico posoperatorio que evidencia la sustitución de tejido tiroideo por tejido linfoide con formación de verdaderos folículos linfoides y presencia de células de Hürtle interfolliculares.

COMENTARIOS

En la etapa embriológica, el esbozo tiroideo aparece en la tercera semana de vida, por división del ectodermo de la base de la faringe por detrás del primer y segundo arco branquial. El desarrollo glandular comienza en el agujero ciego y luego desciende hasta ubicarse de forma definitiva en la región pretraqueal en la séptima semana. El conducto tirogloso es la conexión entre la base lingual y la posición permanente de la glándula. Por lo general se oblitera antes del nacimiento.^(1,4)

Penella y otros⁽⁵⁾ reportan localizaciones ectópicas de tejido tiroideo en el siguiente orden decreciente: base de la lengua (90 %), conducto tirogloso, cuello, región submandibular izquierda, sublingual, ganglios cervicales, mediastino, prelaríngea, intralaringotraqueal, corazón, ovario, hígado, vesícula biliar y páncreas. En un 70-90 % de casos es el único tejido tiroideo existente en el organismo y la presentación doble en el mismo enfermo es muy rara. Además, esta alteración congénita se objetiva en el 7-10 % de las necropsias.

El tiroides ectópico también proviene de metástasis de carcinoma tiroideo o implantación de tejido tiroideo, tras procedimientos quirúrgicos parciales de la glándula.⁽⁵⁾

El diagnóstico diferencial debe realizarse con otras tumoraciones cervicales: lipoma, linfangioma quístico, quiste tirogloso, ganglio delfiano, quiste dermoides, cáncer tiroideo y quiste branquial.



Puede existir tiroides ortotópico y normofuncionante asociado a tejido ectópico tiroideo hipofuncionante y asintomático.⁽⁶⁾ El tejido aberrante puede afectarse por cáncer y rara vez por tiroiditis crónica autoinmune de Hashimoto, como el presente caso.

Enfatizan *Ribera* y otros⁽⁷⁾ que los pacientes con TE por lo general son asintomáticos o hipotiroideos, en dependencia del tamaño y compresión de órganos vecinos. El diagnóstico se comprueba con ecografía y tomografía cervical, resonancia magnética, gammagrafía de cuello con tecnecio⁹⁹, yodo¹³¹ o yodo¹²³ y con la CAAF. En ocasiones pueden resultar incongruentes, como el caso que se describe.

La TH se sospecha ante un bocio firme o "cauchoso" e indoloro, asociado o no a hipotiroidismo clínico o subclínico. Se confirma con los anticuerpos antitiroideos y la infiltración linfocitaria difusa o focal, asociada a fibrosis, atrofia parenquimatosa y cambios eosinofílicos en las células acinares.^(4,7,8)

El tratamiento consiste en la extirpación total según la localización de la ectopia, la sintomatología compresiva, la malignidad, la ulceración, las hemorragias y siempre que exista la seguridad de un tiroides ortotópico normofuncionante.⁽⁸⁾ Aseguran *Han S*,⁽⁸⁾ *Braunstein*⁽⁹⁾ y *Galofré*⁽¹⁰⁾ que en el tiroides lingual pequeño y asintomático, la conducta es conservadora con vigilancia hormonal periódica. Pero si es moderado, se impone el tratamiento hormonal ablativo con yodo¹³¹.

Se concluye, que, aunque el tiroides ectópico y las condiciones clínicas patológicas que pueden afectarlo, no constituye un problema de salud, deben ser tenidos en cuenta por cirujanos, endocrinólogos y oncólogos, que en su desempeño profesional enfrenten adultos con tumoración cervical anterosuperior, para considerarlo en las variadas afecciones diferenciales de aparente fácil diagnóstico.

REFERENCIAS BIBLIOGRÁFICAS

1. Salazar O Alejandro, Rojas G Andrés Felipe, Moreno T Andrey, Cadena P Enrique. Tiroides ectópica dual hiperfuncionante: Abordaje quirúrgico dual. Revista Otorrinolaringología Cirugía Cabeza Cuello. 2018; 78(1):110-20. DOI: 10.4067/s0717-75262018000100110



2. Crisol Deza D, Bendezú Huasasquiche L. Estenosis subglótica por tejido tiroideo ectópico con bocio multinodular incipiente. *Revista Cubana de Medicina*. 2022 [acceso: 10/08/2023]; 61(3 supl):e2642. Disponible en: <https://revmedicina.sld.cu/index.php/med/article/view/2642>
3. Marcano Sanz L, Endis Miranda M, Araujo Astudillo J. Tiroides lingual obstructivo, intervención quirúrgica vía transcervical suprahioidea: reporte de un caso. *Cirugía Pediátrica*. 2020 [acceso: 10/08/2023]; 33(1):51-4. Disponible en: https://secipe.org/coldata/upload/revista/2020_33-1ESP_51.pdf
4. Contreras Álvarez P, Calderín Sharp B, Hernández Armstrong L, Venereo Sánchez A. Tiroiditis de Hashimoto en tiroides aberrante. *Revista Cubana de Otorrinolaringología y Cirugía de Cabeza y Cuello*. 2020 [acceso: 10/08/2023]; 4(1):e129. Disponible en: <https://www.revotorrino.sld.cu/index.php/otl/article/view/127/228>
5. Penella PA, Portillo MA, Álvarez RA, Mesa MM. Bocio multinodular ectópico submandibular: a propósito de un caso y revisión de la literatura. *Revista Otorrinolaringología Cirugía Cabeza Cuello*. 2022 [acceso: 10/08/2023]; 82:65-69. Disponible en: <https://www.sochiorl.cl/uploads/82-1-9.pdf>
6. Laso Jimeno B, Haddad Riesgo A, Almeida Parra F, Acero Sanz J. Ectopia tiroidea doble: a propósito de un caso. *Revista Española Cirugía Oral y Maxilofacial*. 2021; 43(1):48-51. DOI: 10.20986/recom.2021.1160/2020
7. Ribera Perianes J, García Torres C, Fuster Pelfort D, Vidal Sicart S. Tiroides ectópico sublingual. Imagen diagnóstica. 2019; 10(2):43-6. DOI: [10.33588/imagendiagnostica.1002.49](https://doi.org/10.33588/imagendiagnostica.1002.49)
8. Han S, Xie F, Li Y, You Y, Li Z, Wang X, et al. A dumbbell spinal mass derived from ectopic thyroid. *Gland Surg*. 2020; 9(2): 447-51. DOI: [10.21037/gs.2020.01.15](https://doi.org/10.21037/gs.2020.01.15)
9. Braunstein GD. Tiroiditis de Hashimoto. *Manual Merck*; 2022. [acceso: 10/08/2023]. Disponible en: <https://www.merckmanuals.com/es-us/professional/trastornos-endocrinol%C3%B3gicos-y-metab%C3%B3licos/trastornos-tiroideos/tiroiditis-de-hashimoto?query=Tiroiditis%20de%20Hashimoto>
10. Galofré Ferrater JC. Tiroiditis de Hashimoto. Navarra: Clínica Universidad de Navarra; 2023. [acceso: 10/08/2023]. Disponible en: <https://www.cun.es/enfermedades-tratamientos/enfermedades/tiroiditis-hashimoto>



Conflictos de interés

Las autoras declaran no tener conflicto de interés.

La paciente firmó el consentimiento informado; autorizó a publicar los elementos generales de la afección quirúrgica y las imágenes tomadas. El reporte de este caso fue avalado por el Comité de Bioética Institucional y el Consejo Científico del Hospital Oncológico Provincial Docente "Conrado Benítez García".