



## Linfoma de células T/*natural killer* extranodal de tipo nasal enmascarado en una sinusopatía

Nasal-type extranodal T-cell lymphoma/Natural killer masked in sinusopathy, a frequent manifestation

Juan Bernal<sup>1</sup> <https://orcid.org/0000-0002-0729-2160>

Eduardo Tuta-Quintero<sup>1\*</sup> <https://orcid.org/0000-0002-7243-2238>

Emma Balcazar<sup>1</sup> <https://orcid.org/0000-0002-3271-9461>

Daniela Franco<sup>1</sup> <https://orcid.org/0000-0002-2372-3565>

Juan Carlos Kuan<sup>1</sup> <https://orcid.org/0000-0001-9860-7094>

Estefania Collazos<sup>1</sup> <https://orcid.org/0000-0003-1104-428X>

Juan F. Trujillo Angel<sup>1</sup> <https://orcid.org/0000-0002-1851-9746>

Elga Taboada<sup>1</sup> <https://orcid.org/0000-0002-9683-125X>

Maria Camila Martinez Ayala<sup>1</sup> <https://orcid.org/0000-0001-8275-4399>

<sup>1</sup>Facultad de Medicina. Universidad de La Sabana. Chía, Cundinamarca, Colombia.

\*Autor para la correspondencia. Correo electrónico: [eduardotuta9@gmail.com](mailto:eduardotuta9@gmail.com)

### RESUMEN

**Introducción:** El linfoma de células T citotóxico/*natural killer* extranodal de tipo nasal es poco frecuente, pero con alta tasa de mortalidad. Las manifestaciones clínicas de la enfermedad pueden simular una infección de senos paranasales.

**Objetivo:** Presentar las manifestaciones clínicas de un paciente de 34 años de edad con diagnóstico de linfoma de células T citotóxico/*natural killer* extranodal de tipo nasal.



**Caso clínico:** Se presenta un paciente masculino de 34 años de edad con rinorrea verdosa fétida recurrente y obstrucción en fosa nasal derecha. En la evaluación inicial sugiere sinusitis crónica, sin embargo, debido al empeoramiento de las manifestaciones clínicas se realiza una tomografía computarizada que muestra lesiones sugestivas de infiltración neoplásica, una biopsia de la lesión confirma el diagnóstico de linfoma de células T/*natural killer* extranodal de tipo nasal.

**Conclusiones:** Los linfomas de células T citotóxico/*natural killer* extranodal de tipo nasal son considerados neoplasias poco frecuentes, caracterizadas por el patrón rápidamente progresivo con afectación ósea; en su etapa inicial presenta manifestaciones clínicas similares a una sinusitis. La tomografía computarizada y la histopatología, son indispensables en el diagnóstico de la enfermedad.

**Palabras clave:** linfoma T/NK; granuloma letal de la línea media; neoplasias de nariz; sinusitis.

## ABSTRACT

**Introduction:** Nasal-type extranodal natural killer/cytotoxic T-cell lymphoma is rare but has a high mortality rate. The clinical manifestations of the disease can mimic a paranasal sinus infection.

**Objective:** To present the clinical manifestations of a 34-year-old patient diagnosed with nasal-type extranodal natural killer/cytotoxic T-cell lymphoma.

**Clinical case:** A 34-year-old male patient with recurrent greenish fetid rhinorrhea and obstruction in the right nostril is presented. In the initial evaluation, it suggests chronic sinusitis, however, due to the worsening of the clinical manifestations, a computed tomography is performed that shows lesions suggestive of neoplastic infiltration, a biopsy of the lesion confirms the diagnosis of T-cell lymphoma/extranodal natural killer.

**Conclusions:** Nasal-type extranodal natural killer/cytotoxic T-cell lymphomas are considered rare neoplasms characterized by a rapidly progressive pattern with bone involvement; in its initial stage it presents clinical manifestations similar to sinusitis. Computed tomography and histopathology are essential in the diagnosis of the disease.

**Keywords:** NK/T-cell lymphoma; lethal midline granuloma; nose neoplasms; sinusitis.



Recibido: 15/07/2022

Aprobado: 05/10/2022

## INTRODUCCIÓN

El linfoma de células T citotóxico/*natural killer* extranodal de tipo nasal (LTNE de tipo nasal), también conocido como “granuloma letal de la línea media”, es una linfoma no Hodgkin poco frecuente, letal y rápidamente progresivo.<sup>(1)</sup> El LTNE de tipo nasal representa el 75 % de los linfomas que afectan la nariz, con mayor incidencia en regiones de Asia y Sudamérica, principalmente en hombres durante la quinta década de vida.<sup>(2)</sup> Este linfoma no Hodgkin se caracteriza por la aparición de infiltrados angiodestructivos asociados a necrosis tisular con afectación del tejido óseo en los senos paranasales y las fosas nasales.<sup>(1,3)</sup> Las manifestaciones clínicas iniciales no son específicas de la enfermedad, suelen simular infecciones de los senos paranasales, con presencia de obstrucción nasal, epistaxis, cefalea, dolor maxilar, tumefacción facial y rinorrea, que sin tratamiento pueden progresar a úlceras necróticas y perforaciones septales, con destrucción extensa de estructuras de la línea media.<sup>(1,4)</sup> Además, la aproximación clínica inicial puede resultar en un diagnóstico de sinusitis crónica o recurrente, con biopsias negativas para la neoplasia.<sup>(3)</sup> Por esto es indispensable un reconocimiento temprano de la enfermedad e inicio del tratamiento médico oportuno.

El objetivo de este trabajo es presentar las manifestaciones clínicas de un paciente de 34 años de edad con diagnóstico de linfoma de células T citotóxico/*natural killer* extranodal de tipo nasal.

## CASO CLÍNICO

Paciente masculino de 34 años de edad con antecedentes de tabaquismo durante 15 años y rinosinusitis crónica. Acude al servicio de urgencias porque desde hacía un mes presenta dolor craneofacial en región maxilar, cefalea y rinorrea abundante, de aspecto hialina no purulenta.

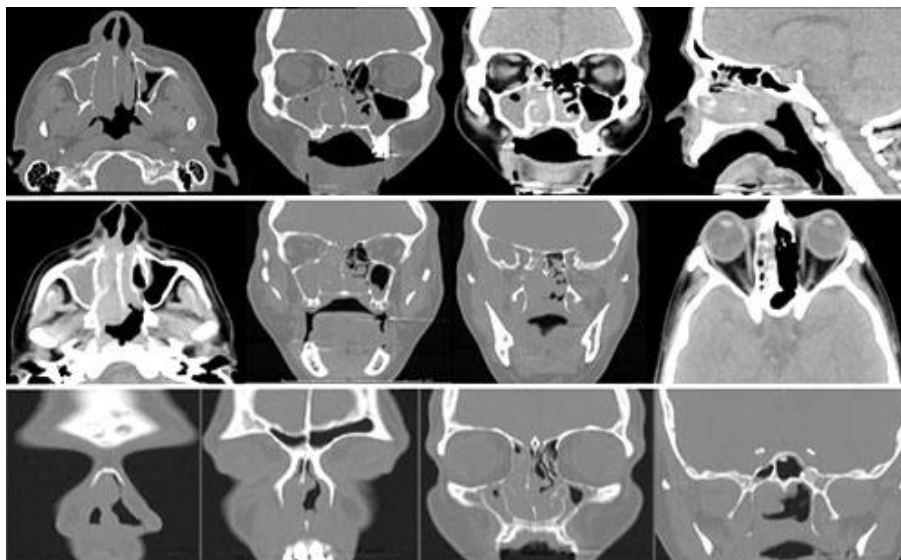


Al examen físico, mediante la rinoscopia, en la fosa nasal derecha se evidencia mucosa rosada, septodesviación y lesiones sugestivas de pólipo. La fosa nasal izquierda sin hallazgos anormales.

Los exámenes de laboratorio al ingreso no tienen leucocitosis ni reactantes de fase aguda. Se consideró como impresión diagnóstica rinosinusitis frontomaxilar crónica reagudizada, por lo cual se inicia terapia con corticoide y egreso hospitalario.

Una semana después, el paciente reingresa al servicio de urgencias por reagudización de su sintomatología. En los exámenes de laboratorio al ingreso ingreso se evidencia leucocitos y proteína c reactiva elevada. Se solicitó una tomografía computarizada (TC) de senos paranasales que muestra obliteración del antro maxilar derecho, que se extiende por la unidad osteomeatal hasta las celdillas etmoidales anteriores y posteriores, hipertrofia de cornetes medios e inferiores y un engrosamiento mucoperióstico de los senos paranasales (Fig. 1), hallazgos compatibles con pólipo antrocoanal derecho o una sinusitis crónica.

Se considera diagnóstico de pansinusitis, pólipo antrocoanal maxilar derecho y celulitis facial derecha incipiente, por lo cual se inicia tratamiento antibiótico intravenoso, con piperacilina/ tazobactam, corticoide intravenoso y vigilancia intrahospitalaria. El paciente completó su esquema terapéutico y egresó de su hospitalización, dada la mejoría clínica.



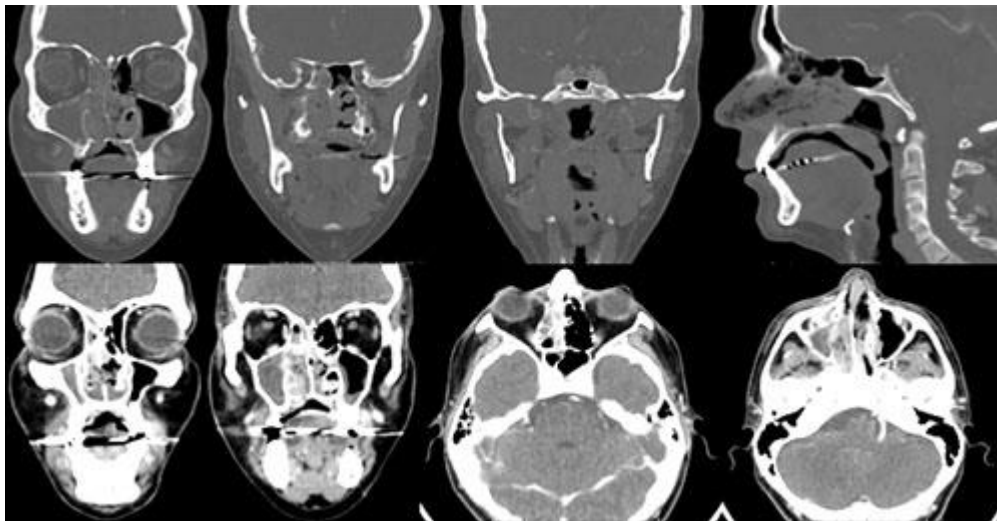
**Fig. 1** - Tomografía computarizada de senos paranasales primera hospitalización.



Un mes después de su última hospitalización, el paciente acude nuevamente por cefalea hemicraneal derecha asociada a sensación de parestesias, congestión nasal, rinorrea y malestar general. Al examen físico se muestra rinorrea abundante, purulenta, a la rinoscopia se evidencia lesión granulomatosa en el área septal y en la cavidad oral se encuentra una lesión ulcerada en paladar duro, de bordes elevados, de 0,5 x 0,5 cm, que conectaba con la cavidad nasal.

Los exámenes de laboratorio muestran leucocitosis y elevación de reactantes de fase aguda. Una nueva TC revela un aumento en la obliteración del antro maxilar, engrosamiento mucoperióstico de los senos paranasales, reabsorción ósea del segmento óseo del cornete medio e inferior derecho y material de tejidos blandos, que se extiende hasta la nasofaringe posterior (Fig. 2).

Debido al cambio entre las imágenes diagnósticas en tan corto tiempo de evolución, se consideró someter al paciente a un procedimiento quirúrgico, para la toma de biopsias y cultivo de las lesiones. En los hallazgos intraoperatorios se describe una lesión heterogénea de paladar óseo, friable, de bordes irregulares, que ocupa toda la fosa derecha y parcialmente la fosa izquierda, sugestivos de un adenocarcinoma o enfermedad linfoproliferativa.



**Fig. 2** - Tomografía computarizada de senos paranasales segunda hospitalización.



En el informe de histopatología se evidencian células linfoides atípicas con núcleos hiper cromáticos en la lumen de los vasos sanguíneos e inmunotipificación, con expresión de CD3ε+ citoplasmático y CD56+, resultados compatibles con LTNE de tipo nasal. Los exámenes imagenológicos de extensión no presentan resultados de lesiones metastásicas. El paciente se remite al servicio de otorrinolaringología oncológica y oncología clínica, para el tratamiento de su enfermedad, por medio de radioterapia en la zona afectada y quimioterapia. El paciente junto a su equipo médico realiza todo lo posible para completar su tratamiento oncológico.

## COMENTARIOS

El LTNE de tipo nasal es muy poco común y su diagnóstico representa un reto para el personal médico. Afecta principalmente poblaciones asiáticas y en un alto porcentaje recibe un diagnóstico inicial de sinusitis crónica o recurrente debido a síntomas similares, como la obstrucción nasal, rinorrea crónica, cefalea y dolor maxilar.<sup>(1,2,3,5)</sup>

En este caso, el paciente acude en múltiples ocasiones al servicio de urgencias por síntomas similares a una sinusitis crónica, sin mejoría de los síntomas, posterior al tratamiento óptimo para la inflamación de los senos paranasales.

El diagnóstico temprano del LTNE de tipo nasal es importante para mejorar la tasa de mortalidad en los pacientes, debido a la rápida progresión de la enfermedad. Se estima una supervivencia menor a los 5 meses en pacientes bajo tratamiento de segunda línea o en estadios avanzados.<sup>(4,5)</sup>

Una de las principales razones del retraso en el diagnóstico del paciente presentado fue la implementación de un tratamiento inmunomodulador y antibiótico para la sinusopatía y egreso hospitalario por leve mejoría de los síntomas, pero hubo progreso de la enfermedad neoplásica.

La TC permite establecer una sospecha diagnóstica del LTNE de tipo nasal, además, reconocer el posible estadio e invasión local; sin embargo, la especificidad y sensibilidad de la TC es menor frente a la resonancia magnética, para detectar afectación neoplásica en el área nasal.<sup>(5,6,7)</sup> Los hallazgos imagenológicos que se describen en el primer ingreso al servicio de urgencias del paciente, son inespecíficos, lo que retrasa el diagnóstico hasta que se realiza la segunda imagen tomográfica, por la



reabsorción ósea del cornete medio e inferior derecho y material de tejidos blandos, que se extiende hasta la nasofaringe posterior, sugestivo de afectación linfomatosa.

El diagnóstico definitivo de los linfomas nasales es histopatológico. Se evidencia un crecimiento angio-destructivo con áreas de necrosis e infiltración linfocítica, conocida como reticulosis polimórfica.<sup>(4,5,7,8)</sup> Estos tumores muestran positividad para los marcadores de inmunohistoquímica CD2+, CD56+ y CD3ε+ citoplasmático.<sup>(8)</sup>

El diagnóstico temprano de de los LTNE de tipo nasal permite la posibilidad de resección quirúrgica, sin embargo, en estadios en los cuales se dificulta la intervención quirúrgica se puede lograr un adecuado control local, con radioterapia junto con quimioterapia.<sup>(4,8,9)</sup> En este caso, únicamente se realiza una intervención quirúrgica para la toma de la biopsia de las lesiones nasales y el traslado a un centro de atención médica especializada para su tratamiento complementario.

Los linfomas de células T citotóxico/*natural killer* extranodal de tipo nasal son consideradas neoplasias poco frecuentes, caracterizadas por el patrón rápidamente progresivo con afectación ósea; en su etapa inicial presenta manifestaciones clínicas similares a una sinusitis. La tomografía computarizada y la histopatología, son indispensables en el diagnóstico de la enfermedad.

## REFERENCIAS BIBLIOGRÁFICAS

1. Jeong SH. Extranodal NK/T cell lymphoma. *Blood Res.* 2020; 55(S1):S63-S71. DOI: 10.5045/br.2020.S011
2. Saavedra Ramírez JD. Linfoma Nasal de Células T/Natural Killer Extranodal Refractario Mal Diagnosticado, Tratado de Manera Exitosa: Informe de Caso. *Case Rep Oncol.* 2017; 10(3):1092-7. DOI: 10.1159/000484583
3. Yamaguchi M, Suzuki R, Oguchi M. Advances in the treatment of extranodal NK/T-cell lymphoma, nasal type. *Blood.* 2018; 131(23):2528-40. DOI: 10.1182/blood-2017-12-791418
4. van Doesum JA, Niezink AGH, Huls GA, Beijert M, Diepstra A, van Meerten T. Extranodal Natural Killer/T-cell Lymphoma, Nasal Type: Diagnosis and Treatment. *Hemasphere.* 2021; 5(2):e523. DOI: 10.1097/HS9.0000000000000523

<http://scielo.sld.cu>

<http://www.revmedmilitar.sld.cu>



5. Lisowska G, Zięba N, Stryjewska-Makuch G, Ścierski W, Miśkiewicz-Orczyk K, Misiólek M. Natural Killer (NK)//T-Cell Lymphoma, Nasal Type, with Periorbital Involvement: A Case Report and Literature Review. *Am J Case Rep.* 2020; 21:e926599. DOI: 10.12659/AJCR.926599
6. Termote K, Dierickx D, Verhoef G, Jorissen M, Tousseyn T, Mombaerts I. Series of extranodal natural killer/T-cell lymphoma, nasal type, with periorbital involvement. *Orbit.* 2014; 33(4):245-51. DOI: 10.3109/01676830.2014.902478
7. Min Z, Bhanot N. A Great Masquerader: Nasal Type, Extranodal Natural Killer/T-cell Lymphoma Presenting as Recalcitrant Bacterial Sinusitis and Periorbital Cellulitis. *Case Rep Med.* 2020; 2020:6646693. DOI: 10.1155/2020/6646693
8. Gill H, Liang RH, Tse E. Extranodal natural-killer/t-cell lymphoma, nasal type. *Adv Hematol.* 2010; 2010:627401. DOI: 10.1155/2010/627401
9. Harabuchi Y, Takahara M, Kishibe K, Nagato T, Kumai T. Extranodal Natural Killer/T-Cell Lymphoma, Nasal Type: Basic Science and Clinical Progress. *Front Pediatr.* 2019; 7:141. DOI: 10.3389/fped.2019.00141

### **Conflictos de interés**

Los autores no plantean conflictos de intereses relacionados con el presente artículo.