



## Ortek ECD: herramienta promisorio para la detección temprana de caries

### Ortek ECD: promising tool for early caries detection

Jorge Homero Wilches Visbal<sup>1\*</sup> <https://orcid.org/0000-0003-3649-5079>

Midian Clara Castillo Pedraza<sup>1</sup> <https://orcid.org/0000-0003-3170-3959>

Katia Núñez Rodríguez<sup>1</sup> <https://orcid.org/0000-0001-7799-5913>

<sup>1</sup>Universidad del Magdalena. Santa Marta, Colombia.

\*Autor para la correspondencia. Correo electrónico: [jhwilchev@gmail.com](mailto:jhwilchev@gmail.com)

Señor Editor,

La caries se puede definir como el proceso dinámico de interacción entre la superficie del esmalte y el *biofilm* o biopelícula.<sup>(1,2,3)</sup> Para detener o remineralizar lesiones cariosas no cavitadas es necesario, como mínimo, un equilibrio entre la ganancia y pérdida de minerales, de lo contrario, las lesiones podrían progresar hasta formar cavidades (lesión cavitada) que afectan la integridad del esmalte o de la dentina. En última instancia, este proceso puede desembocar en la formación de caries radiculares difíciles de restaurar.<sup>(2)</sup>

La caries es la enfermedad crónica de mayor prevalencia en el mundo occidental. En países desarrollados, cerca del 100 % de los adultos y 75 % de los infantes tiene un historial de caries.<sup>(4)</sup> En Colombia es la afectación odontológica de mayor prevalencia; alcanza al 97 % de la población. La caries se concentra en personas con edades entre los 19 y 44 años; es más frecuente en mujeres.<sup>(5)</sup>

En las últimas 3 décadas, la prevalencia y gravedad de la caries ha disminuido drásticamente en países desarrollados, debido a la introducción de pastas dentales con contenido de flúor. Empero, en países o regiones social y económicamente deprimidas, la caries continúa siendo un problema. Adicionalmente,

<http://scielo.sld.cu>

<http://www.revmedmilitar.sld.cu>



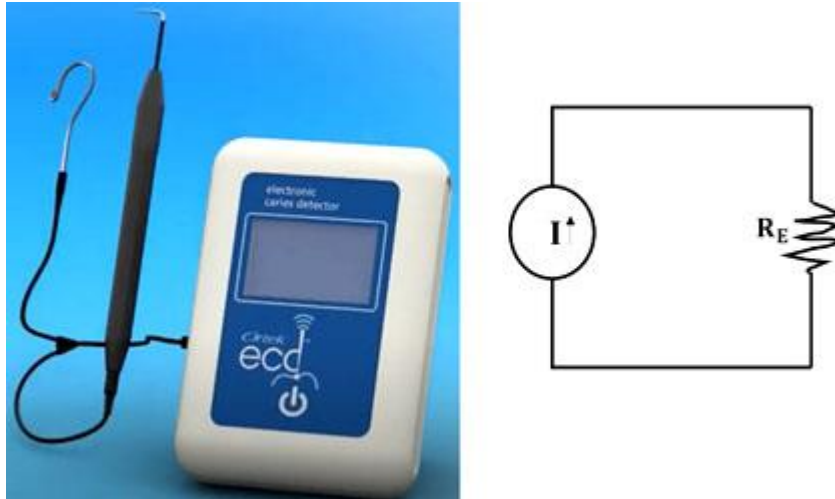
cambios en la dieta y el incremento de la retención dental en adultos mayores han aumentado dramáticamente el riesgo de esta enfermedad.<sup>(6)</sup>

El examen tradicional para el diagnóstico de caries consiste en una parte táctil (sonda), visual (espejo) y, a menudo, imagenológica (radiografía). Esta forma de examinar se ha considerado efectiva en caries cavitadas que, por su avanzado estadio, ameritan restauración. En cambio, cuando se detecta tempranamente (antes de llegar a la dentina), existe la posibilidad de tratamientos no quirúrgicos que, enfocados en la remineralización del esmalte, maximicen la retención y eviten una espiral interminable de restauraciones.<sup>(7)</sup>

En consecuencia, la finalidad actual del tratamiento de la caries consiste en detectarla tan pronto sea posible, es decir, antes de la cavitación y sobre todo en las caras oclusales del sector posterior, donde el diagnóstico es tardío. El examen tradicional no divisa cerca del 75 % de las fosas o fisuras subyacentes en el esmalte o la dentina, asociadas con lesiones no cavitadas. Una herramienta novedosa de diagnóstico de caries sería aquella capaz de detectarla en estadios iniciales (antes de la cavitación), no invasiva, de fácil uso, con resultados rápidos y que permita evaluar su progresión.<sup>(8)</sup>

Desde hace varios años se han venido proponiendo varias herramientas de detección temprana, como la fluorescencia cuantitativa inducida por Luz (QLIF en inglés *Quantitative Light-induced Fluorescence*), DIAGNOdent (DD), transiluminación por fibra óptica (FOTI en inglés *Fibre-Optic Transillumination*) y conductancia eléctrica (EC en inglés *Electrical Conductance*).<sup>(4)</sup>

Los métodos de conductancia eléctrica se fundamentan en que la desmineralización (disminución del contenido de fosfato de calcio) del esmalte aumenta el número y diámetro de las fisuras, lo cual facilita la salida de fluido dentinario hacia los capilares, debido a un gradiente de presión favorable. El detector electrónico de caries Ortek ECD,<sup>(9)</sup> conformado por una fuente de corriente máxima de 10  $\mu$ A y una sonda (con electrodos indicadores y de referencia conectados), especialmente diseñada para llegar a lo profundo del esmalte; es capaz de detectar pequeñas fugas de fluido dentinario a través de las microfisuras. Al entrar en contacto con el líquido, el ECD cierra el circuito y mide la conductividad eléctrica del fluido (Fig. 1).



**Fig. 1** - Visualización del Ortek ECD (izquierda) y circuito eléctrico básico del equipo. I: corriente de la fuente;  $R_E$ : resistencia del esmalte. La conductividad es el inverso de la resistencia.

En un diente sano, la puntuación (en inglés *score*) arrojada por el ECD es 0 porque no hay salida de líquido dentinario hacia el esmalte, que además, es mal conductor. A medida que aumenta la desmineralización disminuye la resistencia eléctrica del área explorada (incrementa su conductancia) y, por consiguiente, la puntuación. Una puntuación de 100, indica pérdida considerable de mineralización. Estudios recientes han concluido que con apoyo clínico, el Ortek ECD sea tal vez la mejor herramienta para la detección y evaluación de caries oclusal, así como una enorme ayuda en el monitoreo temprano de lesiones no cavitadas.<sup>(8,10)</sup>

Por lo anterior, sería menester probar este equipo no solo en consultorios clínicos sino también en clínicas universitarias de odontología y realizar estudios longitudinales que corroboren su efectividad. También sería interesante ejecutar un trabajo interdisciplinar de apropiación tecnológica entre facultades de salud e ingeniería, para diseñar un prototipo de funcionalidad similar pero económicamente más accesible.

## REFERENCIAS BIBLIOGRÁFICAS

1. Castillo Pedraza MC, Novais TF, Faustoferri RC, Quivey RG, Terekhov A, Hamaker BR, et al. Extracellular DNA and lipoteichoic acids interact with exopolysaccharides in the extracellular matrix

<http://scielo.sld.cu>

<http://www.revmedmilitar.sld.cu>



- of *Streptococcus mutans* biofilms. *Biofouling*. 2017 [acceso: 03/11/2022]; 33(9):722-40. Disponible en: <https://www.tandfonline.com/doi/full/10.1080/08927014.2017.1361412>
2. Gomez J, Tellez M, Pretty IA, Ellwood RP, Ismail AI. Non-cavitated carious lesions detection methods: a systematic review. *Community Dent Oral Epidemiol*. 2013 [acceso: 03/11/2022]; 41(1):55-66. Disponible en: <https://onlinelibrary.wiley.com/doi/10.1111/cdoe.12021>
3. Serrano-Granger J, Herrera D. La placa dental como biofilm. ¿Cómo eliminarla? *Rcoe*. 2005 [acceso: 03/11/2022]; 10(4):431-9. Disponible en: <http://scielo.isciii.es/pdf/rcoe/v10n4/puesta3.pdf>
4. Gomez J. Detection and diagnosis of the early caries lesion. *BMC Oral Health*. 2015 [acceso: 03/11/2022]; 15(S1):S3. Disponible en: <https://bmcoralhealth.biomedcentral.com/articles/10.1186/1472-6831-15-S1-S3>
5. Misnaza-Castrillón SP. Caracterización de la salud bucal mediante el análisis de fuentes secundarias de información, Colombia 2010-2011. Informe Quincenal Epidemiológico Nacional. 2014 [acceso: 03/11/2022]; 19(6):14. Disponible en: <https://acortar.link/5F6MDm>
6. Pretty IA, Ellwood RP. The caries continuum: Opportunities to detect, treat and monitor the remineralization of early caries lesions. *J. Dent*. 2013 [acceso: 03/11/2022]; 41(Suppl. 2): S12-21. Disponible en: <https://linkinghub.elsevier.com/retrieve/pii/S0300571210000837>
7. Macey R, Walsh T, Riley P, Glenny AM, Worthington HV, Clarkson JE, et al. Electrical conductance for the detection of dental caries. *Cochrane Database Syst Rev*. 2021 [acceso: 03/11/2022]; 2021(3):CD014547. Disponible en: <http://doi.wiley.com/10.1002/14651858.CD014547>
8. Chatterjee R, Acevedo AM, Kleinberg I. Comparison of the Detection of Early Occlusal Caries in Extracted Human Permanent Molar Teeth by Electrical Conductance and Biopsy Means. *J Clin Dent*. 2019 [acceso: 03/11/2022]; 30(2):1-5. Disponible en: <https://pubmed.ncbi.nlm.nih.gov/31310709/>
9. ECD. Ortek ECD Electronic Caries Detector [Archivo de video]. 2020. [acceso: 13/05/2022] [Duración: 01:07min]. Disponible en: <https://www.youtube.com/watch?v=ZDTQJVA4lmY&t=27s>
10. Zimbardi D. Early Caries Detection Using the Ortek ECD (Electronic Caries Detector) On a Maxillary First Molar. *Dentistry Today*; 2020. [acceso: 03/11/2022]. Disponible en: <https://acortar.link/KjjTWw>



### **Conflictos de interés**

Los autores declaran no tener relación con la casa fabricante, comercializador o distribuidor del equipo, por lo cual no hubo conflicto de interés a la hora de redactar este manuscrito.