



Nueva clasificación clínica del rinofima

New clinical classification of rhinophyma

Concepción Isabel Pereira Dávalos^{1*} <https://orcid.org/0000-0002-3286-9363>

¹Hospital Universitario Clínico Quirúrgico “General Calixto García”. La Habana, Cuba.

*Autor para la correspondencia. Correo electrónico: concepcion.pereira@infomed.sld.cu

RESUMEN

Introducción: El rinofima es una enfermedad sobre la cual se publican muchos artículos en la literatura médica internacional, fundamentalmente sobre el tratamiento. El estudio clínico de la afectación de la piel nasal, las estructuras de soporte de la punta de la nariz y la presencia de lesiones de aspecto clínico maligno, son importantes para el diagnóstico integral de la enfermedad.

Objetivo: Presentar una nueva clasificación clínica del rinofima.

Desarrollo: El rinofima se clasifica en 4 tipos. El tipo, 1 crecimiento fimatoso que no afecta el contorno nasal; tipo 2, crecimiento fimatoso con afectación del contorno nasal; tipo 3, rinofima gigante y tipo 4, rinofima asociada a lesión de aspecto clínico maligno. Se presenta la nueva clasificación clínica del rinofima, mediante casos clínicos; diferencian de forma clínica los tipos de rinofima, la afectación de las subunidades anatómicas nasales, el contorno nasal, la estabilidad de la columela, la visibilidad de los orificios nasales, así como la presencia de lesiones de aspecto clínico maligno. Se clasifica en 4 tipos los cuales repercutirán en el diagnóstico y planificación del tratamiento, así como la prevención de secuelas de difícil corrección para lograr una estabilidad estética, funcional y emocional del paciente.

Palabras clave: rinofima; neoplasias nasales; enfermedades nasales; nariz; clasificación.



ABSTRACT

Background: Rhinophyma is a disease on which many articles are published in the international medical literature, mainly on treatment. The clinical study of the involvement of the nasal skin, the supporting structures of the tip of the nose and the presence of lesions with a clinically malignant appearance are important for the comprehensive diagnosis of the disease.

Objective: To present the new clinical classification of rhinophyma.

Development: Rhinophyma is classified into 4 types. Type 1, phymatous growth that does not affect the nasal contour; type 2, phymatous growth with involvement of the nasal contour; type 3, giant rhinophyma, and type 4 rhinophyma associated with a clinically malignant lesion. The new clinical classification of rhinophyma is presented, through clinical cases, the involvement of the nasal anatomical subunits, the nasal contour, the stability of the columella, the visibility of the nostrils, as well as the presence of clinically malignant lesions that differentiate from clinical form the types of rhinophyma. It is classified into 4 types which will have an impact on the diagnosis and treatment planning, as well as the prevention of sequelae that are difficult to correct to achieve aesthetic, functional and emotional stability of the patient with rhinophyma.

Keywords: rhinophyma; nasal neoplasms; nasal diseases; nose; classification.

Recibido: 09/12/2022

Aprobado: 23/02/2023

INTRODUCCIÓN

El rinofima es una enfermedad sobre la cual se publican muchos artículos en la literatura médica internacional, fundamentalmente sobre el tratamiento. El estudio clínico de la afectación de la piel nasal, las estructuras de soporte de la punta de la nariz y la presencia de lesiones de aspecto clínico maligno son importantes para el diagnóstico integral de la enfermedad.⁽¹⁾

<http://scielo.sld.cu>

<http://www.revmedmilitar.sld.cu>



En una exploración de la literatura internacional, *Pereira* y otros⁽²⁾ con el objetivo de determinar la existencia de formas de unificar criterios diagnósticos, han encontrado las clasificaciones del rinofima y describen 4 clasificaciones clínicas de la enfermedad.

- La de *Freeman*,⁽³⁾ del año 1970.
- La de *Clark*,⁽⁴⁾ del año 1990.
- La de *el-Azhary*,⁽⁵⁾ del año 1991.
- La de *Wetzig*,⁽⁶⁾ del año 2013.

Pereira y otros⁽⁷⁾ presentan un caso de rinofima, que quedó excluido de las clasificaciones existentes, por lo que existen espacios dentro, y entre las 4 clasificaciones, en los cuales los pacientes no pueden ser incluidos, o existen dudas en su clasificación. Dada la amplia variedad de formas de presentación de esta enfermedad, se hace complejo realizar la clasificación clínica acertada para todos los pacientes.

En el año 2021 se realizó una investigación⁽¹⁾ de desarrollo e innovación tecnológica, en la Facultad de Estomatología de La Habana, sobre la base de un enfoque mixto de investigación de salud, cuyo proyecto tecnológico, fue una clasificación clínica del rinofima, que contribuye al diagnóstico integral de la enfermedad. Se estructuró en 3 etapas: una primera que permitió diagnosticar la situación en la caracterización clínica del paciente con rinofima, el estado del arte en las clasificaciones clínicas y la aplicación del instrumento evaluador de clasificaciones clínicas de *Rodríguez* y otros⁽⁸⁾ y los criterios de *Bastarrechea* y otros.⁽⁹⁾

La validación fue realizada por 17 expertos de especialidades quirúrgicas, como cirugía plástica y caumatología, cirugía maxilofacial, otorrinolaringología y dermatología, de diferentes instituciones hospitalarias de La Habana y además, de especialistas en cabeza y cuello del Instituto Nacional de Oncología y Radiobiología.⁽¹⁾

Estas evaluaciones, mediante el método de criterio de expertos y el método de usuario, permitieron considerar la propuesta de clasificación, aceptada para su uso en la práctica, la cual repercutirá en el diagnóstico y planificación de la actividad quirúrgica, así como la prevención de secuelas de difícil corrección, para lograr estabilidad estética, funcional y emocional del paciente enfermo de rinofima.⁽¹⁾



El objetivo del trabajo es presentar una nueva clasificación clínica del rinofima.

DESARROLLO

La nueva clasificación clínica del rinofima se subdivide en 4 tipos:

Tipo 1: engrosamiento de la piel sin pérdida del contorno nasal

Descripción: pueden existir subunidades nasales clínicamente sanas; pero al menos en una subunidad o en varias se observa engrosamiento dérmico que no afecta el contorno de la subunidad; la superficie de la piel puede tener una textura lisa o rugosa con telangiectasias y comedones (Fig. 1).

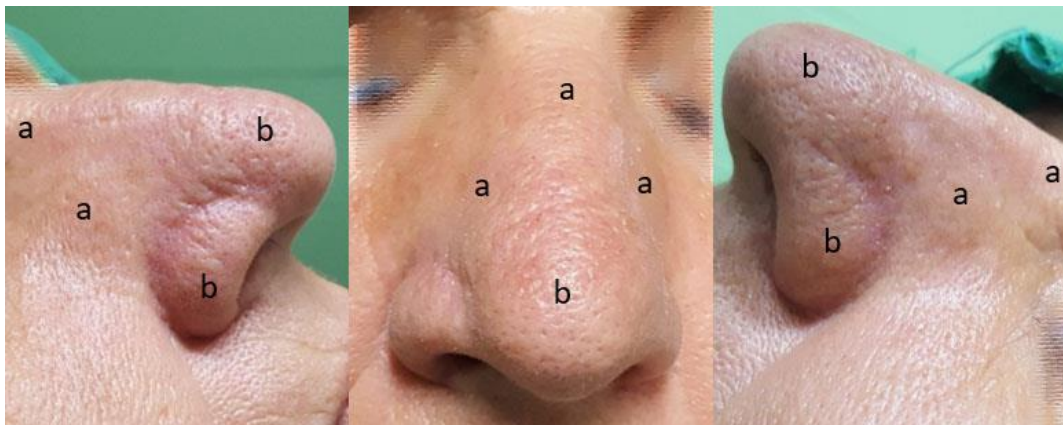


Fig. 1- Tipo 1. Engrosamiento de la piel sin pérdida del contorno nasal. Pueden existir subunidades nasales clínicamente sanas (a) pero al menos en una subunidad o en varias (b) se observa engrosamiento dérmico que no afecta el contorno de la subunidad.

Tipo 2: engrosamiento de la piel con pérdida del contorno nasal

Descripción: pueden existir subunidades nasales clínicamente sanas o con engrosamiento que no afectan el contorno nasal, pero al menos en una subunidad o en varias se observa engrosamiento dérmico, que afecta el contorno de la subunidad con quistes, nódulos lóbulos y fisuras. Piel de textura lisa o rugosa con telangiectasias y cambios de coloración. Las subunidades se engrosan sin fusionarse. Se puede



observar desviación septal y orificios nasales asimétricos por el peso del tejido fimatoso, pero la columela soporta la punta nasal (Fig. 2).

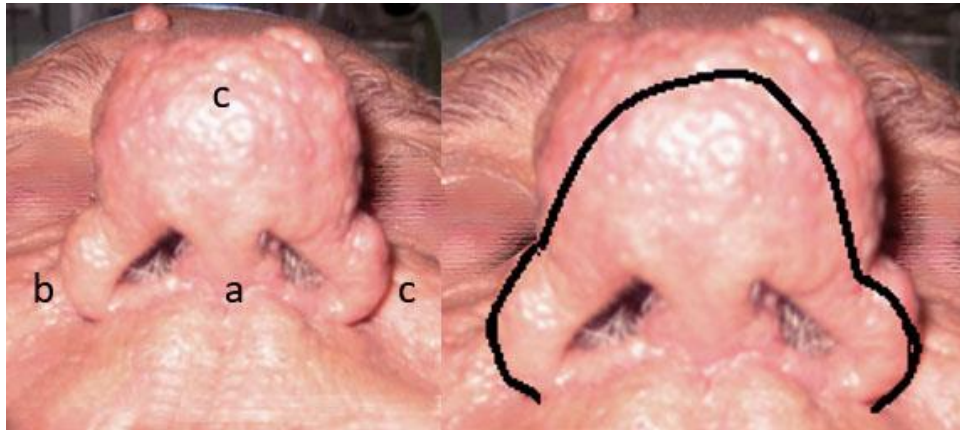


Fig. 2 - Tipo 2. Pueden existir subunidades nasales clínicamente sanas (a) o con engrosamiento que no afectan el contorno nasal (b), pero al menos en una subunidad o en varias se observa engrosamiento dérmico que afecta el contorno de la subunidad (c).

Tipo 3: rinofima gigante

Descripción: fusión de las subunidades anatómica nasales, sobre todo las alas y la punta, lo que origina una masa pendular de crecimiento variable que cae sobre el labio superior y puede extenderse sobre el labio inferior, mentón o al cuello. Ángulo nasolabial cerrado, desviación septal y colapso de las válvulas nasales por el peso del tejido fimatoso todo lo cual produce dificultad respiratoria. En la vista basal no se observan los orificios nasales (Fig. 3).

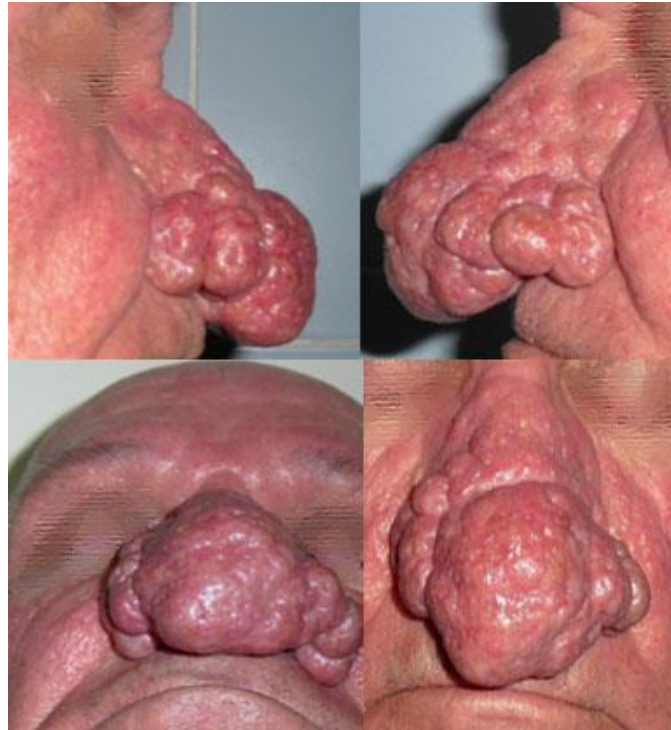

Fig. 3 - Tipo 3. Fusión de las subunidades anatómica nasales, sobre todo las alas y la punta, ángulo nasolabial cerrado y ausencia clínica de los orificios nasales.

Tipo 4: rinofima con lesión de aspecto clínico maligno

Descripción: puede observarse en cualquier tipo de rinofima descrita anteriormente, pero que presente en la superficie de la piel alguna lesión de aspecto clínico maligno (Fig. 4).

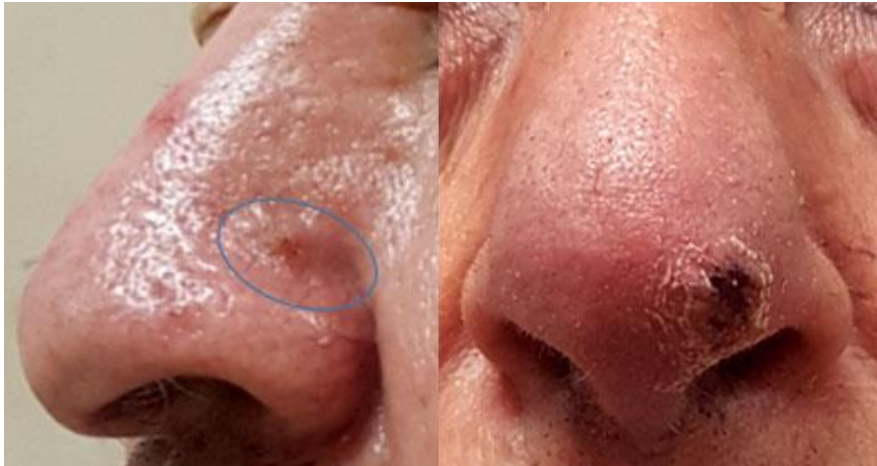

Fig. 4 - Tipo 4. Lesión de aspecto clínico maligno.

El instrumento evaluador de clasificaciones clínicas de *Rodríguez y otros*⁽⁸⁾ consta de 5 ítems en el cual se evalúa la objetividad, es decir:

- Debe quedar claro y verificable el diagnóstico de la enfermedad, sin prestarse a dudas por los profesionales que usen la clasificación
- Que sea clínicamente justificable, fruto de una necesidad real de mejorar clasificaciones existentes o de hacer una nueva para mejorar la atención al paciente.
- Ser exhaustiva, comprensible y excluyente, no puede haber duda entre una categoría y otra de la clasificación.
- Cada paciente se ubica en una y solo una categoría al ser clasificado.
- Ser sensible a cambios para facilitar la reclasificación del paciente en otras de sus categorías si sufre alguna modificación clínica debido a su enfermedad.

Las clasificaciones de rinofima evaluadas fueron clínicamente justificables debido a que jugaron un papel importante en el momento histórico que fueron creadas. Los ítems de objetividad, sensibles a cambios, exhaustiva, comprensible y excluyente, presentaron evaluaciones altas en la categoría no relevante. Los planteamientos justificados por el grupo evaluador, permitió resumir las debilidades de cada clasificación y mediante el método de la triangulación diseñar la nueva clasificación clínica del rinofima.⁽¹⁾



La mayoría de los estudios^(10,11,12) se enfocan en la caracterización del tratamiento y no en los detalles anatómicos de la nariz distorsionada por los crecimientos fímatosos. Muchos investigadores^(13,14,15,16,17,18) utilizan el principio de las subunidades anatómicas nasales para la planificación quirúrgica de la región nasal, con fines cosméticos, posoncológicos y para el tratamiento del rinofima, pero no ha sido estudiada con fines diagnósticos.

Pereira⁽¹⁾ informa, en una caracterización clínica del rinofima del 2018 al 2020, que cualquier subunidad anatómica nasal puede estar afectada.

Las alteraciones del contorno nasal, permiten observar el grado de afectación que tiene cada subunidad anatómica nasal. La estabilidad de la columela, indicará el estado de las estructuras de soporte de la punta nasal perdida, en muchos casos debido al peso del tejido fímatoso.

Las diferencias entre el tipo 1 y 2 se basan en la afectación del contorno nasal en cualquiera de las vistas preoperatorias nasales. El crecimiento en el tipo 2, puede afectar una o todas las subunidades anatómicas nasales, pero la columela soporta el peso del tejido fímatoso, por tanto los orificios nasales son visibles en una vista basal y es la gran diferencia con el tipo 3, en el cual las subunidades anatómicas nasales, sobre todo de la punta, se fusionan y las estructuras de soporte nasal ceden debido al peso del tejido fímatoso, con ausencia clínica de los orificios nasales.

Wolter y otros⁽¹⁹⁾ realizan una presentación de caso en el que muestra la dificultad respiratoria, obstrucción nasal total y episodios recurrentes de neumonía en el rinofima gigante. *Wójcicka* y otros⁽²⁰⁾ informan del tratamiento quirúrgico a un paciente con gran crecimiento de la nariz, que provocaba dificultad para respirar y alimentarse.

En el tipo 3 los pacientes presentan grandes deformidades faciales, que provocan la caída de la punta nasal, lo cual impide la entrada de aire atmosférico por las fosas nasales y se desarrolla dificultad respiratoria.⁽¹⁾

Por su ubicación anatómica, la nariz es una zona muy expuesta a la radiación ultravioleta, lo que la hace propensa a la aparición del cáncer no melanoma.⁽²¹⁾ Según *Hernández-Collazo* y otros⁽²²⁾ muchas de las neoplasias malignas diagnosticadas en la piel enferma con rinofima se diagnostican incidentalmente durante el estudio histopatológico y no de forma planificada. Autores de diversas investigaciones del tema^(23,24,25,26,27) plantean que existe un potencial de malignidad marcado sobre la piel enferma con



rinofima. La autora opina que el paciente clasificado en el tipo 4 tiene 2 problemas, la lesión de aspecto clínico maligno, la cual requiere estudio mediante dermatoscopia o biopsia y la enfermedad de base con el rinofima.

Pereira⁽¹⁾ informa un 28,3 % de lesiones de aspecto clínico maligno asociadas a rinofima. En la figura 4 se muestran 2 pacientes con rinofima que presentan lesión ulcerada el caso (a) la biopsia preoperatoria fue un carcinoma epidermoide y el caso (b) proceso inflamatorio propio de la enfermedad. La autora considera que el diagnóstico preoperatorio de lesiones de aspecto clínico maligno es un elemento importante a tener en cuenta para la planificación quirúrgica del paciente.

Se presenta la nueva clasificación clínica del rinofima, mediante casos clínicos, la afectación de las subunidades anatómicas nasales, el contorno nasal, la estabilidad de la columela, la visibilidad de los orificios nasales, así como la presencia de lesiones de aspecto clínico maligno diferencian de forma clínica los tipos de rinofima. Se clasifica en 4 tipos, los cuales repercutirán en el diagnóstico y planificación del tratamiento, así como la prevención de secuelas, de difícil corrección, para lograr una estabilidad estética, funcional y emocional del paciente enfermo de rinofima.

REFERENCIAS BIBLIOGRÁFICAS

1. Pereira Dávalos CI. Propuesta de clasificación clínica del rinofima. [Tesis de grado científico doctor en ciencias estomatológicas]. La Habana: UCMH Facultad de Estomatología “Raúl González Sánchez”; 2021. [acceso: 19/08/2022]. Disponible en:

<http://tesis.sld.cu/index.php?P=EditResource&ID=783>

2. Pereira Dávalos CI, Díaz Valle RR, Rodríguez Soto A. Clasificaciones del Rinofima. Arch Hosp Calixto García.2019 [acceso: 17/05/2022]; 7(2):247-59. Disponible en:

<http://www.revcalixto.sld.cu/index.php/ahcg/article/view/345/325->

3. Freeman BS. Reconstructive rhinoplasty for rhinophyma. Plast Reconstr Surg 1970 [acceso: 20/01/2022]; 46(3):265-70. Disponible en:

https://journals.lww.com/plasreconsurg/Citation/1970/09000/RECONSTRUCTIVE_RHINOPLASTY_FOR_RHINOPHYMA.10.aspx

<http://scielo.sld.cu>

<http://www.revmedmilitar.sld.cu>



4. Clark DP, Hanke CW. Electrosurgical treatment of rhinophyma. *J Am Acad Dermatol.* 1990 [acceso: 20/01/2022]; 22(5):831-7. Disponible en: [https://www.jaad.org/article/0190-9622\(90\)70115-X/fulltext](https://www.jaad.org/article/0190-9622(90)70115-X/fulltext)
5. el-Azhary RA, Roenigk RK, Wang TD. Spectrum of results after treatment of rhinophyma with the carbon dioxide laser. *Mayo Clin Proc.* 1991 [acceso: 20/01/2022]; 66(9):899-905. Disponible en: [https://www.mayoclinicproceedings.org/article/S0025-6196\(12\)61576-6/pdf](https://www.mayoclinicproceedings.org/article/S0025-6196(12)61576-6/pdf)
6. Wetzig T, Averbek M, Simon JC, Kendler M. New Rhinophyma Severity Index and Mid-Term Results following Shave Excision of Rhinophyma. *Dermatology.* 2013 [acceso: 20/01/2022]; 227(1):31-36. Disponible en: <https://www.karger.com/Article/Pdf/351556>
7. Pereira-Dávalos C, Gutiérrez-Hernández M, Blanco-Moredo E. Paciente con rinofima no clasificable. *Revista Cubana de Medicina Militar.* 2021 [acceso: 14/01/2022]; 51(1):e02201589. Disponible en: <http://www.revmedmilitar.sld.cu/index.php/mil/article/view/1589>
8. Rodríguez Soto A, Morales Navarro D. Criterios para validar clasificaciones clínicas. *Rev Cubana Estomatol.* 2021 [acceso: 22/04/2022]; 58(2):[aprox. 26 p.]. Disponible en: <http://www.revestomatologia.sld.cu/index.php/est/article/view/3181>
9. Bastarrechea-Milian M, Rodríguez-Soto A, Morales-Navarro D, Barciela-González-Longoria M. Clasificación de pacientes especiales según sus requerimientos en la atención estomatológica. *Rev Cubana Estomatol.* 2021 [acceso: 08/04/2022]; 58(3):e3658. Disponible en: <http://www.revestomatologia.sld.cu/index.php/est/article/view/3658>
10. Sakhiya J, Sakhiya D, Sakhiya M, Daruwala F. Rhinophyma Successfully Treated with Ultra Plus CO2 Laser: Report of a Case and Literature Review. *Indian Dermatol Online J.* 2020 [acceso: 01/05/2022]; 11(4):619-22. Disponible en: <https://pubmed.ncbi.nlm.nih.gov/32832456/>
11. Kang JK, Lee JS, Choi JH, Shin MS, Yun BM. Surgical treatment of rhinophyma using an ordinary bur. *Arch Craniofac Surg.* 2020 [acceso: 06/05/2022]; 21(4):264-7. Disponible en: <https://pubmed.ncbi.nlm.nih.gov/32867419/>
12. Mathis J, Ibrahim SF. Erbium-doped Yttrium Aluminium Garnet (Er:YAG) Laser Resurfacing Restores Normal Function and Cosmesis in Patients with Severe Rhinophyma. *J Clin Aesthet Dermatol.* 2019 [acceso: 06/07/2022]; 12(7):28-33. Disponible en: <https://pubmed.ncbi.nlm.nih.gov/31531160/>



13. Hassanein AH, Caterson EJ, Erdmann-Sager J, Pribaz JJ. The subunit method: A novel excisional approach for rhinophyma. *J Am Acad Dermatol*. 2016 [acceso: 15/05/2022]; 74(6):1276-78. Disponible en: [https://www.jaad.org/article/S0190-9622\(16\)00008-6/fulltext](https://www.jaad.org/article/S0190-9622(16)00008-6/fulltext)
14. Hassanein AH, Vyas RM, Erdmann-Sager J, Caterson EJ, Pribaz JJ. Management of Rhinophyma: Outcomes Study of the Subunit Method. *J Craniofac Surg*. 2017 [acceso: 15/05/2022]; 28(3):e247-e250. Disponible en: https://journals.lww.com/jcraniofacialsurgery/Abstract/2017/05000/Management_of_Rhinophyma_Outcomes_Study_of_the.102.aspx
15. Pereira Dávalos CI. El método de la subunidad en el tratamiento del Rinofima. A propósito de un caso. En: Primera Jornada Virtual de CirPlast Sancti Spíritus; 2020 nov 30-10 dic; Sancti Spíritus, CENCOMED, Cuba. [acceso: 06/07/2022]. Disponible en: <http://www.cirplasantisspiritus2020.sld.cu/index.php/crplass/jvccss2020/paper/view/100/60>
16. Burget GC, Menick FJ. The Subunit Principle in Nasal Reconstruction. *Plastic and Reconstructive Surgery*. 1985 [acceso: 06/06/2022]; 76(2):239-47. Disponible en: <https://pubmed.ncbi.nlm.nih.gov/4023097/>
17. Cerci FB. Usefulness of the subunit principle in nasal reconstruction. *An Bras Dermatol*. 2017 [acceso: 12/06/2022]; 92(5 Suppl 1):159–62. Disponible en: <https://www.ncbi.nlm.nih.gov/pmc/articles/PMC5726710/>
18. Joseph AW, Truesdale C, Baker SR. Reconstruction of the Nose. *Facial Plast Surg Clin North Am*. 2019 [acceso: 16/06/2022]; 27(1):43-54. Disponible en: <https://pubmed.ncbi.nlm.nih.gov/30420072/>
19. Wolter A, Scholz T, Liebau J. Giant Rhinophyma: A Rare Case of Total Nasal Obstruction and Restitutio Ad Integrum. *Aesthetic Plastic Surgery*. 2017 [acceso: 16/06/2022]; 41(4):905–9. Disponible en: <https://link.springer.com/article/10.1007/s00266-017-0843-x>
20. Wójcicka K, Żychowska M, Yosef T, Szepietowski J. Tangential Excision Followed by Secondary Intention Healing as a Treatment Method for Giant Rhinophyma—Simple, Safe, and Effective. *Dermatol Surg*. 2018 [acceso: 12/07/2022]; 45(6):859-62. Disponible en: <https://www.ncbi.nlm.nih.gov/pubmed/30256234>



21. Darias Domínguez C, Garrido Celis J. Carcinoma basocelular. Un reto actual para el dermatólogo. Rev. Med. Electrón. 2018 [acceso: 14/04/2022]; 40(1):172-82. Disponible en: http://scielo.sld.cu/scielo.php?script=sci_arttext&pid=S1684-18242018000100017&lng=es
22. Hernández-Collazo AA, Ávila-Rangel A, Jiménez-Hernández IA, Santana Rodríguez NR, Tarango-Martínez VM, Macías-Díaz DC. Tumores cutáneos malignos en Rinofima. Dermatol Rev Mex. 2020 [acceso: 16/06/2022]; 64(5):606-612. Disponible en: <https://www.medigraphic.com/pdfs/derrevmex/rmd-2020/rmd205n.pdf>
23. Lucchese IC, Barazzetti DO, Avila DFV, Walter GP, D'Avila AK. Rhinophyma: a surgical treatment option. Rev Bras Cir Plást. 2017 [acceso: 12/02/2022]; 32(2):[aprox. 7 p.]. Disponible en: <http://www.rbcpl.org.br/details/1851/en-US/rhinophyma--a-surgical-treatment-option>
24. Canto Vidal B, Viera Dosil Á, Pérez García R. Tratamiento quirúrgico de Rinofima. Presentación de dos casos. Medisur. 2016 [acceso: 07/05/2022]; 14(5):579-83. Disponible en: http://scielo.sld.cu/scielo.php?script=sci_arttext&pid=S1727-897X2016000500015
25. Chauhan R, Loewenstein SN, Hassanein AH. Rhinophyma: Prevalence, Severity, Impact and Management. Clin Cosmet Investig Dermatol. 2020 [acceso: 16/06/2022]; 13:537-551. Disponible en: <https://pubmed.ncbi.nlm.nih.gov/32848439/>
26. González LF, Herrera H, Motta A. Tratamiento con electrocirugía del Rinofima moderado-grave. Actas Dermo-Sifiliográficas. 2017 [acceso: 16/06/2022]; 109(4):e23-e32. Disponible en: <http://www.actasdermo.org/es-pdf-S000173101730385X>
27. Krausz AE, Goldberg DJ, Ciocon DH, Tinklepaugh AJ. Procedural management of rhinophyma: A comprehensive review. J Am Acad Dermatol. 2018 [acceso: 16/06/2022]; 17(6):960-7. Disponible en: <https://onlinelibrary.wiley.com/doi/epdf/10.1111/jocd.12770#accessDenialLayout>

Conflictos de interés

La autora declara que no existen conflictos de interés.

<http://scielo.sld.cu>

<http://www.revmedmilitar.sld.cu>