



Abordaje quirúrgico de un amplio *torus* palatino

Surgical approach to a wide palatal torus

Paul Martín Herrera-Plasencia^{1*} <https://orcid.org/0000-0003-4901-8933>

Oskar Eduardo Prada-Vidarte¹ <https://orcid.org/0000-0002-8827-6209>

Judith Anthonella Campoverde Alberca¹ <https://orcid.org/0000-0002-0851-8213>

Vanessa Maritza Teque Silupu¹ <https://orcid.org/0000-0001-7059-0462>

Elizabet del Pilar Zapata Aguirre¹ <https://orcid.org/0000-0002-1941-0937>

Bryan Alexis Cossio-Alva¹ <https://orcid.org/0000-0003-1568-5324>

¹Universidad César Vallejo. Facultad de Ciencias de la Salud. Escuela de Estomatología. Piura, Perú.

*Autor para la correspondencia. Correo electrónico: pherrera@ucv.edu.pe

RESUMEN

Introducción: Los *torus* de los maxilares son exostosis óseas benignas poco frecuentes, asintomáticas y de progresión lenta. Su crecimiento exagerado podría afectar la deglución, la fonética y confección de prótesis removibles.

Objetivo: Presentar el caso clínico del abordaje quirúrgico de un amplio *torus* palatino.

Caso Clínico: Paciente de sexo femenino, de 40 años, acudió al servicio de odontología para consultar sobre la presencia de un área elevada en la línea media del paladar duro, de consistencia firme. A la evaluación clínica se encontró asintomática. Se solicitó una tomografía computarizada de haz cónico y se diagnosticó *torus* palatino. Se realizó una incisión en forma de doble Y; se seccionó el *torus* en 6 partes, para posteriormente retirar los fragmentos con un escoplo percutor. Se suturó y se colocó una férula de contención para mantener fijo el colgajo. La evolución del caso fue favorable.

Conclusiones: Los *torus* palatinos pueden interrumpir algunas funciones bucales, y su presencia y tamaño

<http://scielo.sld.cu>

<https://revmedmilitar.sld.cu>



pueden preocupar a los pacientes. Un correcto diagnóstico y análisis tomográfico, puede indicar al clínico un abordaje quirúrgico adecuado, cuando el caso lo requiera.

Palabras clave: exostosis; osteotomía; paladar duro.

ABSTRACT

Introduction: Maxillary torus are rare, asymptomatic and slowly progressive benign bony exostoses. Their exaggerated growth could affect swallowing, phonetics and the making of removable prostheses.

Objective: To present the clinical case of the surgical approach of a wide palatal torus.

Clinical Case: A 40-year-old female patient came to the dentistry service to consult about the presence of an elevated area in the midline of the hard palate, with a firm consistency. On clinical evaluation she was asymptomatic. A cone beam computed tomography was requested and a diagnosis of palatal torus was made. A double Y-shaped incision was made and the torus was sectioned in 6 parts to later remove the fragments with a percussive chisel. It was sutured and a containment splint was placed to keep the flap fixed. The evolution of the case was favorable.

Conclusion: Palatal torus can disrupt some oral functions and their presence and size can be of concern to patients. A correct diagnosis and tomographic analysis can indicate to the clinician an adequate surgical approach when the case requires it.

Keywords: exostosis; osteotomy; palate, hard.

Recibido: 22/01/2024

Aprobado: 30/05/2024

INTRODUCCIÓN

Los *torus* palatinos son exostosis óseas que se desarrollan en la cavidad bucal y se encuentran principalmente en el del paladar duro. Son de progresión lenta y son más comunes en adultos.^(1,2) El *torus* palatino se caracteriza por ser asintomático, de forma nodular, lobulada o fusiforme, ubicado en

<http://scielo.sld.cu>

<https://revmedmilitar.sld.cu>



el centro del paladar duro, cerca de la línea media; puede ser causado por una isquemia periosteal crónica, factores genéticos, fuerzas musculares u otros.^(3,4,5,6)

Radiográficamente se observan como imágenes radiopacas y al corte histológico existe gran presencia de osteocitos.⁽⁷⁾ En los casos en que los *torus* palatinos interfieren con alguna función bucal, como la deglución, confección de prótesis dentales, entre otros, podría ser necesaria la extirpación quirúrgica.⁽⁸⁾ *Sedeño-Jimenez A.* y otros⁽⁹⁾ reportan un caso de un *torus* palatino, que fue intervenido quirúrgicamente debido a que causaba lesiones en la mucosa oral, al usar la prótesis dental.⁽⁹⁾

En un estudio realizado en Arabia Saudita, se evaluaron a pacientes desdentados, de entre 51 y 79 años de edad; determinaron que el 7,79 % presenta *torus* palatinos;⁽⁶⁾ asimismo, en Iraq evaluaron a 523 pacientes, hasta los 60 años, y encontraron una prevalencia de *torus* palatino de 10,33 %; más de la mitad fueron mujeres.⁽¹⁰⁾ *El Sergani A.* y otros⁽¹¹⁾ determinaron que los asiáticos orientales tienen la tasa más alta de *torus* palatino (34,69 %), seguidos de los europeos (24,88 %) y los africanos occidentales (15,22 %). *Telang L.* y otros,⁽¹²⁾ evaluaron a pobladores en Malasia, e identificaron que un 14 % presentaba alguna de estas exostosis.

El objetivo de este trabajo es presentar el caso clínico del abordaje quirúrgico de un amplio *torus* palatino.

CASO CLÍNICO

Paciente de sexo femenino, de 40 años de edad, sin antecedentes médicos ni familiares; acudió a la consulta, preocupada por percibir una elevación grande en el paladar; se encontraba asintomática. En el examen clínico se evidenció un área elevada, en el centro del paladar duro, de forma ovoide, consistencia dura y apariencia multilobular. No se observaron lesiones en la mucosa y estaba asintomática.

Se solicitó una tomografía computarizada de haz cónico (Fig. 1); en su evaluación se observaron imágenes hiperdensas, compuestas por 4 lóbulos, sobre los procesos horizontales de los maxilares superiores, de 12,5 mm horizontal, 4,5 mm de grosor y 18,2 mm de amplitud anteroposterior, compatible con *torus* palatino.



Se explicó a la paciente el diagnóstico y el procedimiento quirúrgico a seguir, con pronóstico favorable. Aceptó y firmó el consentimiento informado.

Luego de 7 días, se realizó el abordaje quirúrgico según los siguientes pasos: asepsia extraoral e intraoral con yodopovidona; colocación de campos estériles; se infiltró lidocaína al 2 % y epinefrina al 1:80000 ppm para el bloqueo de los nervios palatinos y nasopalatino;⁽¹³⁾ se realizó una incisión con hoja de bisturí n°15 C en la línea media del paladar, en sentido anteroposterior del *torus*, y en forma de Y al inicio y final, para realizar un colgajo de espesor mucoperióstico. Los colgajos fueron traccionados con seda negra 000 y fijados en las piezas molares vecinas, para tener un mejor campo operatorio (Fig. 2). Con una fresa quirúrgica de tungsteno n° 703 y abundante irrigación con cloruro de sodio (NaCl) al 0,9 % se realizó un surco vertical anteroposterior y horizontal en el cuerpo del *torus*, para obtener 6 partes equidistantes; los fragmentos divididos se removieron manualmente con un escoplo percutor (Fig. 3). Se retiraron los fragmentos, se realizó regulación ósea con fresa de tungsteno en forma de flama y se limó el hueso con abundante irrigación con NaCl al 0,9 % para eliminar restos de tejido óseo. Se reposicionó el colgajo y se suturó con puntos simples de hilo Vicryl 0000. Al finalizar el procedimiento quirúrgico se colocó una férula de contención, para mantener el colgajo estable.

Las indicaciones postoperatorias fueron: enjuagues con clorhexidina al 0,05 % cada 12 horas, por un minuto, durante 7 días; amoxicilina 500 mg v.o. cada 8 horas por 5 días; paracetamol 500 mg + diclofenaco sódico, 50 mg v.o. cada 8 horas por 3 días; dexametasona 1 ampolla de 4 mg/2 mL, después de la cirugía.

En el control a los 7 días, se observó cicatrización adecuada sin complicaciones y se retiraron los puntos.

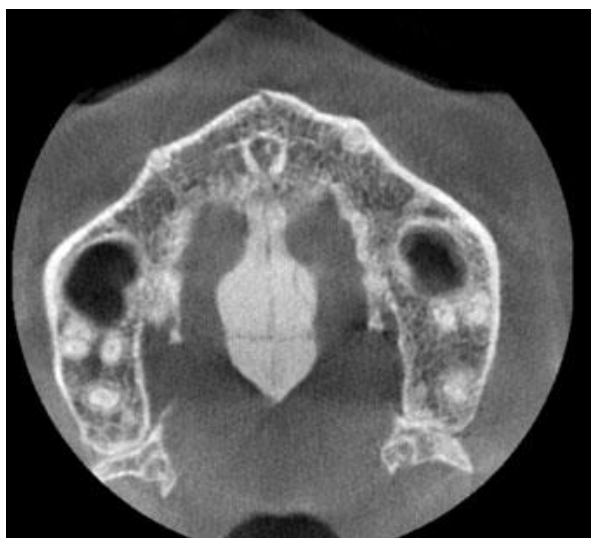

Fig. 1 - Vista axial de la tomografía computarizada de haz cónico, se observa imagen hiperdensa compatible con *torus* palatino.

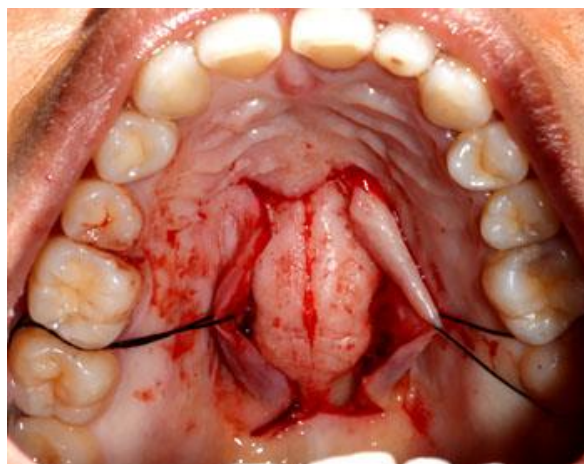


Fig. 2 - Vista oclusal del *torus* palatino expuesto luego de la incisión en doble Y y el colgajo.

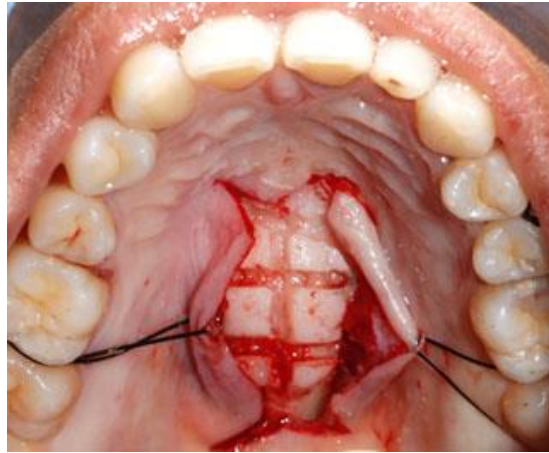


Fig. 3 - Vista oclusal del torus palatino luego de seccionarlo.

Consideraciones éticas

El paciente aceptó que se publiquen las fotografías para los fines de este trabajo, asimismo se consideraron los principios éticos de la Declaración de Helsinki.⁽¹⁴⁾

COMENTARIOS

La prevalencia de *torus* palatino en el maxilar oscila entre el 8 % y el 51 %.⁽¹⁵⁾ Para la exéresis del *torus* palatino se realizó un colgajo a espesor total, ya que tener un amplio campo quirúrgico permite una correcta visualización, sin dañar los tejidos blandos, en el momento del procedimiento.⁽¹⁶⁾

Las incisiones en doble Y, a diferencia de otras, tienen la ventaja de realizar colgajos amplios y son indicadas para casos en quienes se van a realizar osteotomías amplias, sobre todo en el paladar duro. La técnica de seccionar el *torus* palatino en fragmentos y su retiro con un escoplo percutor tiene las siguientes ventajas: menor traumatismo, rapidez, mínimo desgaste, precisión, evita sobrecalentamiento al utilizar instrumentos rotatorios y no produce aerosoles.^(17,18) Para la sutura, el uso de Vicryl tiene ventajas sobre la seda negra al utilizarse en la mucosa oral, porque permite una rápida recuperación de los tejidos, reduce la dehiscencia y produce menor acúmulo de placa.^(19,20) En las cirugías realizadas en la paladar, los tejidos blandos pueden colapsar, por lo que en el presente caso se colocó al paciente una férula de contención, para mantener el colgajo estable, disminuir los signos y síntomas.⁽⁹⁾

<http://scielo.sld.cu>

<https://revmedmilitar.sld.cu>



Los *torus* palatinos, aunque son asintomáticos, en ciertos casos podrían ser muy grandes e incomodar en algunas funciones bucales; los pacientes deben consultar si perciben o notan la presencia de alguna elevación o crecimiento extraño en la cavidad bucal. Todo crecimiento atípico en la cavidad bucal debe ser tomado en cuenta por el profesional odontólogo. Un riguroso examen clínico y de imagen debe ser utilizado para el diagnóstico. Los *torus* palatinos muy grandes deberían ser removidos, para evitar problemas con las prótesis dentales, dificultades en la deglución, formación de úlceras en la mucosa, por estética y confort de los pacientes. Un adecuado protocolo quirúrgico es indispensable para mejorar el pronóstico del caso.

Los *torus* palatinos pueden interrumpir algunas funciones bucales, y su presencia y tamaño pueden preocupar a los pacientes. Un correcto diagnóstico y análisis tomográfico, puede indicar al clínico un abordaje quirúrgico adecuado, cuando el caso lo requiera.

Ética y consentimiento

Se informó al paciente el diagnóstico y el objetivo del tratamiento; aceptó y firmó el consentimiento informado.

REFERENCIAS BIBLIOGRAFICAS

1. Costa A, Batista A, Costa S, Bastos J, Milagres R, Amaral T. Uncommon bilateral maxillary exostosis: case report [Internet]. RGO - Revista Gaúcha de Odontologia. 2020;68: [aprox. 6 pant.]. DOI: 10.1590/1981-863720200002420180026
2. Bernaola-Paredes W, Mesquita A, Albuquerque T, Solani I, Fidencio F, Vallejo-Rosero K. An atypical presentation of gigantiform torus palatinus: A case report: Atypical tori palatine and surgical management [Internet]. 2020; 75:66–70. DOI: 10.1016/j.ijscr.2020.08.049
3. Kang T, Kong Y, Chen X, Huang S, Shao J. Variability of Exostoses on Human Jaws During the Past Six Millennia in Northern China [Internet]. International Journal of Morphology. 2021;39(5):1311–5. DOI:10.4067/S0717-95022021000501311
4. Chua S, Mahfuzah N, Wern S, Pi S. Evaluation of oral stereognosis in completely edentulous

<http://scielo.sld.cu>

<https://revmedmilitar.sld.cu>



- patients with palatal tori [Internet]. *Journal of Oral Research*. 2021;10(1):1–8. DOI: 10.17126/joralres.2021.009
5. Rossello V, Andrade M, López V, Blanzari M, Gómez M, del Valle M. Toro Palatino [Internet]. *Med Cután Ibero Lat Am*. 2019; 47(3):216–8. DOI: 10.35366/91762
6. AlZarea B. Prevalence and pattern of torus palatinus and torus mandibularis among edentulous patients of Saudi Arabia [Internet]. *Clinical interventions in aging*. 2016;11: 209–13. DOI: 10.2147/CIA.S100282
7. Ling C, Jiang Q, Ding X. Cone-Beam Computed Tomography Study on Morphologic Characteristics of the Posterior Region in Hard Palate [Internet]. *J Craniofac Surg*. 2019; 30(3):921–5. DOI:10.1097/SCS.0000000000005157
8. Oliván-Gonzalo G. Torus palatinus in a 13-years-old Spanish girl [Internet]. *Iberoamerican Journal of Medicine*.2021; 3(4):356-8. DOI: 10.53986/ibjm.2021.0051
9. Sedeño-Jimenez A, Aguilera-Molina N, Castillo-Jimenez D. Resección de torus palatino y colocación post-quirúrgica de placa contensora de colgajo. Reporte de caso [Internet]. *Odontología Activa*. 2019; 4:69-74. DOI: 10.31984/oactiva.v4iEsp.400
10. Mohammed A, Bushra M, Sabreen W. Prevalence of Torus Palatinus among Iraqi Population in Samawah City. *J Res Med Dent Sci*. 2022 [acceso: 08/11/2023]; 10(5): 97-100. Disponible en: <https://www.jrmds.in/articles/prevalence-of-torus-palatinus-among-iraqi-population-in-samawah-city.pdf>
11. El Sergani A, Anderton J, Brandebura S, Obniski M, Ginart M, Padilla C. et al. Prevalence of Torus Palatinus and association with dental arch shape in a multi-ethnic cohort [Internet]. *Homo*. 2020;71(4): 273–80. DOI:10.1127/homo/2020/1316
12. Telang L, Telang A, Nerali J, Pradeep P. Tori in a Malaysian population: Morphological and ethnic variations [Internet]. *J Forensic Dent Sci*. 2019;11(2):107-12. DOI: 10.4103/jfo.jfds_66_19
13. Parepady G, Prakash T, Bylapudi B, Shetty V, Castellino C, Rai A et al. Effectiveness of the Greater Palatine Nerve Block for Anaesthetising Anterior Palate: A Prospective Study [Internet]. *Journal of Clinical and Diagnostic Research*. 2020;14(7): ZC07-ZC09. DOI: 10.7860/JCDR/2020/43673.13815



14. World Medical Association. WMA Declaration Of Helsinki – Ethical Principles For Medical Research Involving Human Subjects [Internet]. Fortaleza: WMA; 2022. [acceso:15/02/2024]. Disponible en: <https://www.wma.net/policies-post/wma-declaration-of-helsinki-ethical-principles-for-medical-research-involving-human-subjects>
15. Limongelli L, Tempesta A, Capodiferro S, Maiorano E, Favia G. Oral maxillary exostosis [Internet]. Clin Case Rep. 2019;7(1):222–3. DOI: 10.1002/ccr3.1918
16. Siddiqui R, Sayeed S, Sarwar G, Bey A. Outcomes of Crevicular Incision on Periodontal Health When Used in Open Reduction and Internal Fixation in Case of Mandibular Fractures [Internet]. Saudi J Oral Dent Res. 2019; 4(3):140-5. DOI: 10.21276/sjodr.2019.4.3.7
17. John B. Preprosthetic Surgery. Oral and Maxillofacial Surgery for the Clinician [Internet]. Singapore: Springer; 2021. DOI: 10.1007/978-981-15-1346-6_17
18. Chien A, Stehle N, Karian B. The Use of Chisels in the Extraction of Mandibular Third Molars: A Technique That May Prevent the Aerosolization of Severe Acute Respiratory Syndrome Coronavirus 2 [Internet]. J Cirugía Oral Maxilofac. 2021; 79(6):1199–206. DOI: 10.1016/j.joms.2021.01.035
19. Madhulaxmi Marimuthu, SohaibShahzan. Post Extraction Complications - An Institution Based Retrospective Study [Internet]. Int J Dentistry Oral Sci. 2021;08(03):1911-14. DOI:10.19070/2377-8075-21000379
20. Sagana M, Ahmed N, Ganapathy D, Maiti S, Pandurangan KK. Awareness of usage of Vicryl suture material in oral surgical procedures [Internet]. J Adv Pharm Technol Res. 2022;13(Suppl 2):S397-S401. DOI:10.4103/japtr.japtr_381_22

Conflictos de interés

Los autores declaran que no hubo subvenciones involucradas en este trabajo.



Disponibilidad de datos

Los datos utilizados para la presentación del caso, corresponden a la cirugía realizada en la clínica odontológica de la Universidad César Vallejo, Piura-Perú.