

Necrosis pulmonar masiva por micosis

Massive pulmonary necrosis due to mycosis

Roberto Manuel Valdés Torres^{1*} <https://orcid.org/0000-0003-4988-2828>

María Lourdes Hernández Echavarría¹ <https://orcid.org/0000-0002-2895-168X>

¹Hospital Militar Central "Dr. Carlos J. Finlay". Universidad de Ciencias Médicas de las FAR. La Habana, Cuba.

*Autor para la correspondencia. Correo electrónico: robertov@infomed.sld.cu

RESUMEN

Introducción: La aspergilosis es una infección micótica oportunista que se presenta fundamentalmente en pacientes inmunodeprimidos y su principal fuente de transmisión lo constituyen las esporas presentes en el aire de salones de operaciones y unidades de cuidados intensivos.

Objetivo: Presentar un caso de una micosis pulmonar masiva por una variante angioinvasiva de *Aspergillus*.

Caso clínico: Se presenta un paciente con aspergilosis pulmonar grave, diagnosticada después de la resección de un tumor mediastinal. Se describen las características de la primera intervención, la evolución postoperatoria que condujo a la segunda, se muestran las imágenes tomográficas, quirúrgicas, microbiológicas y anátomo-patológicas que permitieron definir el diagnóstico.

Conclusiones: La posibilidad de una micosis pulmonar debe tenerse en cuenta, aun cuando sea una afección rara y de manejo difícil, en pacientes inmunodeprimidos, con condensación pulmonar rebelde al tratamiento.

Palabras clave: enfermedades pulmonares fúngicas; aspergilosis pulmonar; aspergilosis pulmonar invasiva.

ABSTRACT

Introduction: Aspergillosis is an opportunistic fungal infection that occurs mainly in immunosuppressed patients and its main source of transmission is the spores present in the air of operating rooms and intensive care units.

Objective: To present a case of a massive pulmonary mycosis due to an angioinvasive variant of *Aspergillus*.

Clinical case: A patient with severe pulmonary aspergillosis, diagnosed after resection of a mediastinal tumor, is presented. The characteristics of the first intervention are described, the postoperative evolution that led to the second one, the tomographic, surgical, microbiological and anatomo-pathological images that allowed to define the diagnosis are shown.

Conclusions: The possibility of a pulmonary mycosis should be taken into account, even when it is a rare and difficult-to-handle condition, in immunocompromised patients, with pulmonary condensation that is rebellious to treatment. Aspergillosis is an opportunistic fungal infection that occurs mainly in immunosuppressed patients and its main source of transmission is the spores present in the air of operating rooms and intensive care units.

Keywords: lung diseases, fungal; pulmonary aspergillosis; invasive pulmonary aspergillosis.

Recibido: 10/06/2019

Aprobado: 15/10/2019

INTRODUCCIÓN

Existen más de 100 000 especies de hongos ampliamente repartidos por el mundo, pero solo una veintena son agentes habituales de infecciones respiratorias en el hombre. El *Aspergillus* solo origina un 1,1 % de las infecciones fúngicas. Es considerado como el principal agente causal de la neumonía fúngica de origen hospitalario. Constituye una infección micótica oportunista en pacientes inmunodeprimidos: por quimioterapia (QT) cáncer, trasplantados (tratamiento inmunosupresor), por SIDA. Existen unas 200 especies de *Aspergillus*, pero solo algunas son patógenas para el hombre: *A. fumigatus* (responsable del

<http://scielo.sld.cu>

<http://www.revmedmilitar.sld.cu>

Bajo licencia Creative Commons

80 % de las infecciones) y otras como el *A. niger*, *A. flavus*, *A. clavatus*, *A. terreus*, *A. nivosus* y *A. nidulans*.^(1,2)

El diagnóstico suele ser casual, se identifica por la presencia del aspergiloma (también conocido como "bola fúngica"), como su manifestación más común (50 %), el cual está compuesto por masas de micelios, células inflamatorias, fibrina, moco y restos tisulares en el interior de una cavidad pulmonar preexistente, generalmente con el signo de la semiluna en la periferia. Puede presentarse de forma gradual, insidiosa, o de forma súbita, con fiebre alta, tos, disnea y dolor torácico.⁽³⁾

El diagnóstico positivo se basa en el hallazgo de las hifas invasivas de *Aspergillus* en el tejido pulmonar obtenido por biopsia. Son hifas septadas rectas, con ramas en ángulo de 45 °. En 4 días como promedio, crece en medio de Sabouraud, aunque el cultivo del esputo es negativo hasta en el 50 % de los casos. Sin embargo, los anticuerpos IgG específicos (precipitinas) son casi siempre positivos. Pueden existir falsos negativos de aspergiloma, por especies distintas al *A. Fumigatus* o en pacientes con tratamiento esteroideo.^(4,5)

Cuando se presenta la forma invasiva, en pacientes inmunodeprimidos, asociado al tratamiento quirúrgico, la mortalidad se eleva notablemente, independientemente del tratamiento específico con anfotericina B, sobre todo en su forma liposómica, y/o el empleo de itraconazol.^(2,3,6)

El propósito de este trabajo es presentar un caso de una micosis pulmonar masiva por una variante angioinvasiva de *Aspergillus*.

CASO CLÍNICO

Paciente de 28 años de edad, masculino, que ingresa con diagnóstico inicial de teratocarcinoma del timo (diagnosticado por biopsia de una masa del mediastino superior).

Fue tratado con quimioterapia, seguida de cirugía. Se realizó toracotomía anterolateral derecha y se encontró un tumor de 20 cm, con pedículo en mediastino anterior (tumor del timo adherido al lóbulo medio pulmonar). Se efectuó resección en bloque, incluyendo el lóbulo medio pulmonar y el nervio frénico (Fig. 1). La evolución postoperatoria fue satisfactoria, fue dado de alta hospitalaria a los cinco días de la operación.

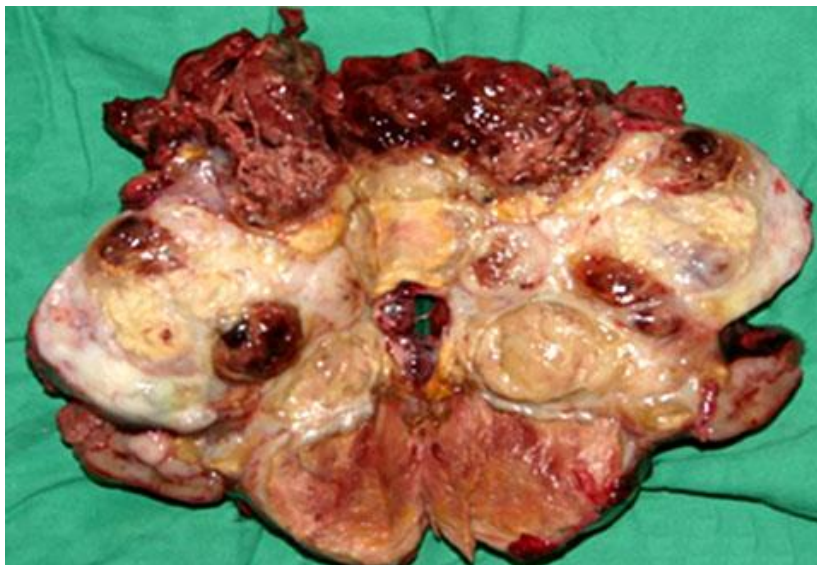

Fig. 1 – Vista posterior del tumor mediastinal resecado.

A los 2 meses del alta, regresa al hospital por síntomas de dificultad ventilatoria, desde aproximadamente 7 días de evolución, además de ingurgitación yugular bilateral y edema en esclavina. Se diagnosticó un síndrome mediastinal, con bloqueo, tanto vascular como respiratorio. En las imágenes radiológicas se pudo constatar una radiopacidad total del hemitórax derecho.

Producto de su gravedad y sus antecedentes, además del síndrome clínico evidente, se decidió realizar una toracotomía de urgencia. Se encontró como hallazgo quirúrgico, la presencia de necrosis, casi total del pulmón derecho residual, con múltiples fugas de aire a diferentes niveles, e importante hemorragia en sábana. Se realizó una neumectomía.

La muestra obtenida, fue enviada para estudio anátomo-patológico, el cual informó presencia de una aspergilosis pulmonar angioinvasiva, dada por la identificación de típicas hifas centradas y esporas (Fig. 2). Se instituyó tratamiento medicamentoso específico con anfotericin B liposomal e itraconazol.

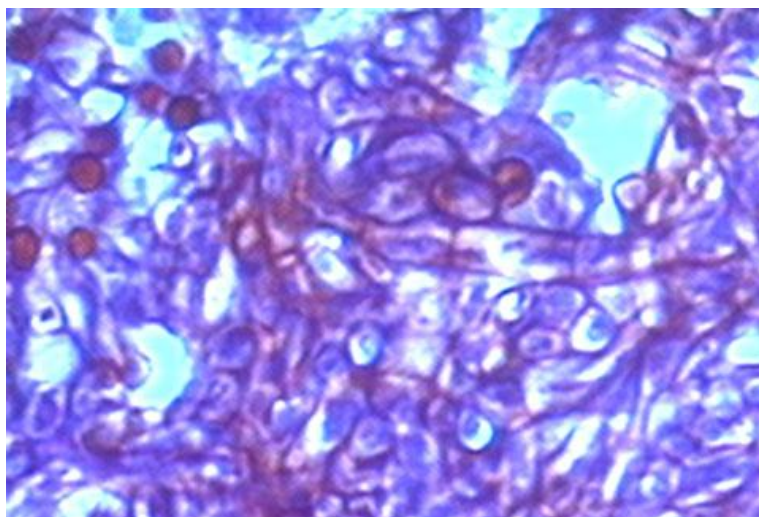


Fig. 2 – Presencia de hifas septadas y esporas típicas de la aspergilosis.

Un mes después de la segunda operación, el paciente se mantenía todavía con el mismo tratamiento específico. Desde el punto de vista radiológico, se mantenían las masas micóticas en el hemitórax derecho y desde el punto de vista clínico, presentó nuevamente un síndrome mediastinal, a pesar del tratamiento específico intensivo. Tuvo una evolución tórpida y falleció a los 36 días de la segunda intervención, con un cuadro disneico grave.

En la necropsia se pudo constatar en los estudios macro y microscópicos, una necrosis pulmonar masiva debido a una aspergilosis angioinvasiva (Fig. 3).

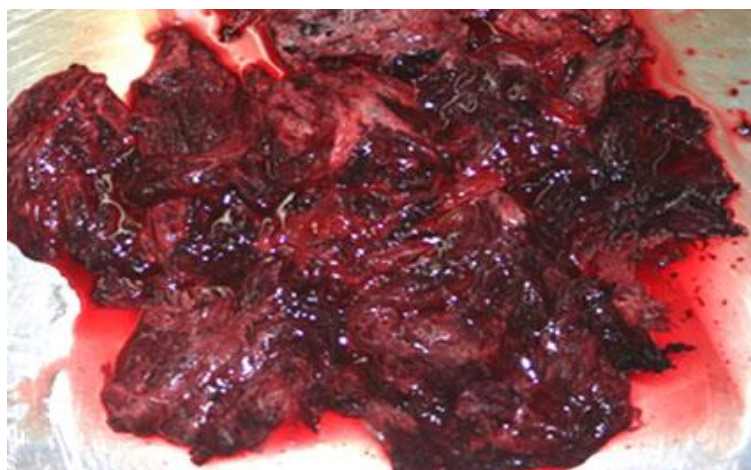

Fig. 3 – Muestra necrótica macroscópica de tejido pulmonar.

COMENTARIOS

En la mayoría de las investigaciones revisadas, sobre micosis pulmonares, el hongo más frecuentemente aislado es el *Aspergillus* (60 %) y de ellos, la especie *fumigatus* es la responsable de más del 80 % de las infecciones en el hombre, a pesar que la *flavus* y la *niger* son las más comunes como lo plantea Messer en su estudio.⁽⁷⁾

Borges y Liebana, en dos estudios independientes, manifiestan la existencia de numerosos factores relacionados con el incremento en la frecuencia de las micosis pulmonares, esto confiere gran importancia a las alteraciones de la inmunidad celular (tratamiento esteroideo, la quimioterapia o el SIDA). En este tipo de pacientes puede diseminarse por la vía hematológica, con una mortalidad muy elevada.^(2,3) A similares conclusiones llegan las investigaciones de *Budpa* y otros.⁽⁶⁾

Meersseman y otros, y *Saraceno* y otros, plantean que la aspergilosis invasiva afecta a sujetos inmunocomprometidos (leucemias con aplasia, 29 %), trasplantados de médula ósea (32 %) y pulmón, con neoplasias bajo tratamiento quimioterápico, tratamiento esteroideo en altas dosis y SIDA (8 %). El *A. fumigatus* es el agente causal en el 50-60 % y el tratamiento quirúrgico se asocia a una elevada mortalidad, entre el 7 %-23 %.^(8,9) En el caso que se presenta, hay una evidente coincidencia con estos planteamientos, pues era un paciente que había sido tratado con citostáticos, lo cual lo hacía proclive a la inmunosupresión.

Diversos estudios plantean que la neutropenia es el factor de riesgo más importante, se estima que provoca el 7,5 % de todas las infecciones, tras el tratamiento con quimioterapia. Este riesgo se incrementa con la duración y se estima que llega a ser del 1 % por día, durante las tres primeras semanas, luego se incrementa un 4 % diariamente.^(4,5,6) En el caso presentado, se comprobó la existencia de una leucopenia global de 4×10^9 , con los polimorfos nucleares neutrófilos en 13 %.

Se presentó un paciente intervenido por teratocarcinoma tímico, con inmunodepresión por quimioterapia, que desarrolló necrosis pulmonar masiva por aspergilosis angioinvasiva. Resultó una afección de manejo difícil y fatal por la invasión vascular, resistente al tratamiento específico.

REFERENCIAS BIBLIOGRÁFICAS

1. Patterson TF. Aspergillus species. En: Bennett JE, Dolin R, Blaser MJ, eds. Mandell, Douglas, and Bennett's. Principles and Practice of Infectious Diseases. 8th ed. Philadelphia, PA: Elsevier Saunders; 2014. p. 259.
2. Borges M. Profilaxis antifúngica en UCI. En: Jordá R, editor. Medicina crítica práctica: tratamiento antifúngico en el paciente grave. 4.ª ed. Barcelona: Edikamed; 2017. p. 121-33.
3. Liebana A. Presentaciones clínicas de la aspergilosis nosocomial. Rev Iberoamericana Micología. 2000[acceso: 08/05/2019];17(22):85-9. Disponible en: <https://reviberoammicol.com/2000-17/S85S89.pdf>
4. Tellado JM, Sitges-Sierra A, Barcenilla F, Palomar M, Serrano R, Barberán J, et al. Pautas del tratamiento antibiotico empirico de las infecciones intraabdominales. Rev. Esp. Quimioterap. 2005[acceso: 08/05/2019];18(2):179-86. Disponible en: https://www.researchgate.net/profile/Fernando_Barcenilla/publication/-7630969_Guidelines_for_the_empirical_antibiotic_treatment_of_intraabdominal_infections_Article-in_Spanish/links/549169860cf2d1800d883664-/Guidelines-for-the-empirical-antibiotic-treatment-of-intraabdominal-infections-Article-in-Spanish.pdf
5. Walsh TJ. Aspergillosis. In: Goldman L, Schafer AI, eds. Goldman's Cecil Medicine. 25th ed. Philadelphia, PA: Elsevier Saunders; 2016. p 339.
6. Budpa P, Dive A, Sibille Y. Invasive pulmonary aspergillosis in patients with chronic obstructive pulmonary disease. Eur Respir J. 2007[acceso: 08/05/2019];30:782-800. Disponible en: <https://erj.ersjournals.com/content/30/4/782.short>
7. Messer SA, Jones RN, Fritsche TR. International surveillance of Candida spp. and Aspergillus spp.: report from the SENTRY Antimicrobial Surveillance Program (2003). J Clin Microbiol. 2006[acceso: 10/05/2019];44(5):1782-7. Disponible en: <https://jcm.asm.org/content/44/5/1782>
8. Meersseman W, Vandecasteele SJ, Wilmer A, Verbeken E, Peetermans WE, Van Wijngaerden E. Invasive aspergillosis in critically ill patients without malignancy. Am J Respir Crit Care Med. 2004[acceso: 10/05/2019];170(6):621-5. Disponible en: <https://www.atsjournals.org/doi/full/10.1164/rccm.200401-093OC>

9. Saraceno JL, Phelps DT, Ferro TJ, Futerfas R, Schwartz DB. Chronic necrotizing aspergillosis: Approach to management. Rev Iberoam Micol. 1997 [acceso: 10/05/2019]; 112(2):541-48. Disponible en: <https://www.sciencedirect.com/science/article/abs/pii/S0012369215530316>

Conflictos de intereses

Los autores declaran que no tienen conflictos de intereses.