Revista Cubana de Medicina Militar
2026;55(4):e026077249

Presentación de Caso

Mieloma múltiple con plasmocitoma intracraneal y compromiso renal

Multiple myeloma with intracranial plasmacytoma and kidney involvement

Cristhian Adolfo Vizcarra Vizcarra[1,2]* https://orcid.org/0000-0003-1068-7793
Vanesa Mariana Gutiérrez Lira[1] https://orcid.org/0009-0006-6139-8931
Angeles Belen Larico Infa[1] https://orcid.org/0009-0009-4223-2946
Valery Mariana Olivera Zuniga[1] https://orcid.org/0009-0005-7794-1727
Verónica Pacheco Delgado[1] https://orcid.org/0009-0002-9472-2428
Alanis Mariet Paricoto Condori[1] https://orcid.org/0000-0003-1465-4382

[1]Universidad Católica de Santa María. Facultad de Medicina. Arequipa, Perú.
[2]Hospital Regional Honorio Delgado. Arequipa, Perú.

*Autor para la correspondencia. Correo electrónico: cvizcarrav@ucsm.edu.pe

RESUMEN

Introducción: El plasmocitoma intracraneal es una forma extramedular del mieloma múltiple, muy raro, más común en mujeres, con una presentación clínica variada y localización anatómica más frecuente en el *clivus*, que rara vez presenta compromiso renal.

Objetivo: Presentar un caso clínico infrecuente de plasmocitoma intracraneal en región frontal, secundario a mieloma múltiple, con compromiso renal.

Caso Clínico: Paciente mujer de 55 años, con antecedente de hipertensión arterial, que presentó cefalea frontal, náuseas, vómitos, hiporexia y falla renal en hemodiálisis de etiología no filiada. Los exámenes mostraron anemia, hipercalcemia, azoemia, lesiones líticas, glucosuria, y aspirado de médula ósea con 15 % de células plasmáticas, por lo que se diagnosticó mieloma múltiple. Posteriormente, presentó convulsiones y encefalopatía en forma brusca y se realizó tomografía que

Bajo licencia Creative Commons

2026;55(4):e026077249

mostró lesión de bordes irregulares en lóbulo frontal derecho compatible con plasmocitoma intracraneal. La paciente tuvo una evolución tórpida y falleció.

Conclusiones: Los pacientes con mieloma múltiple pueden presentar plasmocitoma intracraneal, el cual es infrecuente, debuta a menor edad, suele afectar más a mujeres, y es rara su asociación con lesión renal aguda.

Palabras clave: diálisis renal; insuficiencia renal; lóbulo frontal; mieloma múltiple; plasmocitoma; Perú.

ABSTRACT

Introduction: Intracraneal plasmacytoma is an extramedullary form of multiple myeloma; it is very rare, more common in women, presents with a wide range of clinical manifestations, and is most frequently located in the clivus, rarely involving the kidneys.

Objective: To present a rare clinical case of intracranial plasmacytoma in the frontal region, secondary to multiple myeloma, with kidney involvement.

Clinical Case: A 55-year-old female patient with a recent history of hypertension presented with frontal headache, nausea, vomiting, loss of appetite, and renal failure requiring hemodialysis of unknown etiology. Laboratory tests revealed anemia, hypercalcemia, azotemia, lytic lesions, glucosuria, and a bone marrow aspiration showing 15% plasma cells, leading to a diagnosis of multiple myeloma. Subsequently, she developed sudden seizures and encephalopathy; a CT scan revealed a lesion with irregular borders in the right frontal lobe consistent with an intracranial plasmacytoma. The patient's condition deteriorated rapidly, and she died.

Conclusions: Patients with multiple myeloma may present with intracranial plasmacytoma, which is rare, typically presents at a younger age, tends to affect women more frequently, and its association with acute kidney injury is rare.

Keywords: frontal lobe; multiple myeloma; plasmacytoma; Peru; renal dialysis; renal insufficiency.

Bajo licencia Creative Commons

Revista Cubana de Medicina Militar
2026;55(4):e026077249

Recibido: 08/01/2026
Aprobado: 17/09/2026

INTRODUCCIÓN

El mieloma múltiple (MM) es una neoplasia maligna de células plasmáticas, que afecta principalmente a pacientes varones con edad media de 65 años.[1,2] La infiltración de la médula ósea suele ocasionar hipercalcemia, insuficiencia renal, anemia y lesiones osteolíticas (CRAB),[1] sin embargo, puede encontrarse compromiso extramedular (plasmocitoma). El plasmocitoma cerebral es sumamente raro (1 %) y es más frecuente en mujeres.[3,4] Suele presentarse meses después del diagnóstico de MM y no debuta acompañado de compromiso renal.[3] La región frontal es la segunda localización más frecuente y las manifestaciones clínicas neurológicas incluyen cefalea y convulsiones.[4,5]

Dada la baja frecuencia de presentación del plasmocitoma cerebral en el momento del diagnóstico de mieloma múltiple y su escasa asociación con lesión renal aguda se reporta este caso.

El objetivo del artículo es presentar un caso clínico infrecuente de plasmocitoma intracraneal en región frontal, secundario a mieloma múltiple, con compromiso renal.

CASO CLÍNICO

Paciente femenina de 55 años, procedente de Arequipa, Perú, que acudió al hospital en marzo del 2025. Refirió hiporexia, náuseas, vómitos, epigastralgia urente, cefalea frontal opresiva progresiva y disnea nocturna, de 15 días de evolución. Tenía antecedentes de colecistectomía e hipertensión arterial, con la función renal conservada (creatinina 0,7 mg/dL). Al examen físico se encontró en regular estado general, pálida, con hemorragia subconjuntival izquierda, sin edemas.

Los exámenes auxiliares mostraron anemia (7,3 g/dl), hipercalcemia (11,8 mg/dl), azoemia (6,12 mg/dl), acidosis metabólica, hiperkalemia, hipoalbuminemia, glucosuria y lactato deshidrogenasa normal. La serología y los estudios inmunológicos fueron negativos. Se encontraron lesiones líticas

Bajo licencia Creative Commons

en el cráneo (Fig. 1), húmero y fémur. El aspirado de médula ósea informó la presencia de células plasmáticas, 15 %. La citometría de flujo mostró células plasmáticas con fenotipo patológico y expresión de CD38, CD56 y CD138, lo que confirmó el diagnóstico de mieloma múltiple.



Fig. 1 - Radiografía que muestra las lesiones líticas en el cráneo.

La paciente recibió tratamiento con losartán, amlodipino y hemodiálisis. Durante su hospitalización presentó cefalea, encefalopatía y convulsiones. Se realizó tomografía cerebral, que evidenció lesión irregular de 3 x 3 cm, en el lóbulo frontal derecho, con fondo hipodenso y múltiples focos hiperdensos, con ligera desviación de la línea media y edema cerebral (Fig. 2).

La paciente evolucionó de manera desfavorable y falleció, por lo que no se pudo realizar biopsia renal, cerebral, ni iniciar tratamiento. El diagnóstico final fue mieloma múltiple, plasmocitoma cerebral frontal derecho y lesión renal aguda.

Bajo licencia Creative Commons

2026;55(4):e026077249

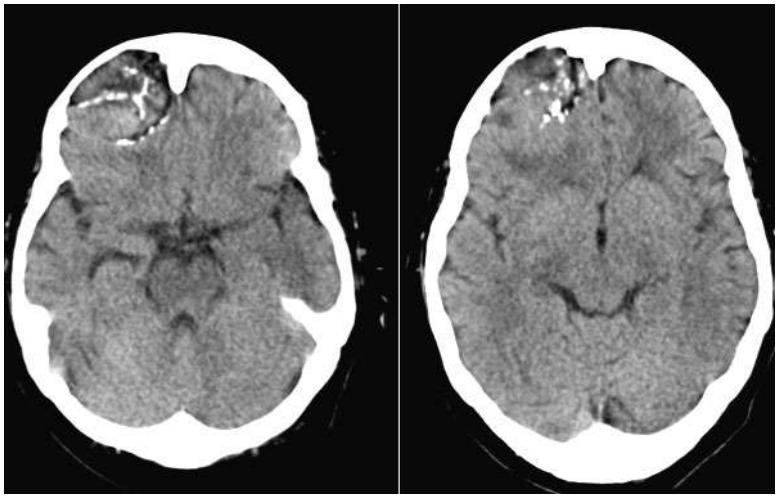

Fig. 2 - Tomografía cerebral que muestra lesión en el lóbulo frontal derecho.

COMENTARIOS

Los síntomas presentados por la paciente son consistentes con lo descrito sobre el plasmocitoma cerebral.[4] El compromiso del sistema nervioso central en el MM es infrecuente (1 %) y suele ocurrir entre 6 a 18 meses tras el diagnóstico de MM.[3] Es más frecuente en mujeres y la edad media de diagnóstico es de 57 años.[4]

El MM del SNC involucra a las meninges y al parénquima cerebral[6] y se ubica con mayor frecuencia en el *clivus* (29,7 %) y los lóbulos, frontal (18,9 %), parietal (8,1 %), temporal (6,7 %) y occipital (6,7 %).[4] En la paciente presentada, la ubicación fue en el lóbulo frontal derecho.[3]

Las manifestaciones clínicas incluyen cefalea, convulsiones, vómitos, alteraciones visuales, confusión, disartria, hemiparesia, destrucción ósea o masas en senos paranasales o el cuero cabelludo y parálisis del sexto par.[5,6,7] Se debe sospechar infiltración neurológica en todo paciente con MM y síntomas neurológicos. Se debe indicar estudios de imagen y de líquido cefalorraquídeo (LCR).[6] El diagnóstico diferencial incluye: cordoma, meningioma, carcinoma nasofaríngeo, osteosarcoma, linfoma, carcinoma metastásico y adenoma pituitario.[4,5]

Bajo licencia Creative Commons

2026;55(4):e026077249

El diagnóstico positivo se sustenta en el antecedente de mieloma, la historia clínica, la neuroimagen, el LCR y algunas veces, la biopsia.[8,9,10,11] *Egan P* y otros[12] muestran que, dada la heterogeneidad clínica y la dificultad para obtener biopsias cerebrales, el diagnóstico suele apoyarse en una combinación de imagen, LCR y hallazgos sistémicos. En el presente caso se realizó el aspirado de médula ósea, que confirmó el diagnóstico de MM, y la tomografía, que mostró un tumor en la región frontal derecha; sin embargo, no se pudo realizar la biopsia cerebral, lo que limitó la confirmación diagnóstica del plasmocitoma intracraneal.

El tratamiento incluye manejo conservador, cirugía, quimioterapia y radioterapia; esta última es la más utilizada.[4] En los últimos años se han propuesto alternativas terapéuticas innovadoras, con resultados alentadores. La incorporación de terapias inmunológicas dirigidas al antígeno de maduración de células B (BCMA), como los anticuerpos biespecíficos y las terapias de células T con receptor de antígeno quimérico (CAR-T), han demostrado respuestas parciales en pacientes con infiltración meníngea o parenquimatosa.[6,13]

En la literatura se recogen algunos reportes de casos (tabla 1); ninguno de Sudamérica. La edad media es 65,3 ± 11,8 años y el 66,7 % son mujeres. La ubicación anatómica más común es en el lado derecho (66,7 %); las manifestaciones clínicas más frecuentes son el déficit neurológico y la cefalea. La mayoría de los pacientes recibió quimioterapia y solo uno paciente falleció durante el seguimiento. Ninguno tuvo compromiso renal ni requirió diálisis. Se encontraron dos casos reportados en Perú; el primero, una paciente de 47 años, con antecedentes de macroadenoma hipofisiario, que presentó cefalea, náuseas, vómitos, diplopía en ojo derecho y parálisis del sexto par, cuya localización anatómica fue el *clivus*. Los estudios para MM fueron negativos, no hubo lesiones líticas y recibió radioterapia y cirugía.[5] El segundo caso fue una paciente de 64 años, con antecedente de meningioma, que ingresó por fiebre y compromiso motor del miembro inferior izquierdo. La tomografía mostró una tumoración en región frontal y parietal bilateral, con resultado patológico de discrasia de células plasmáticas, compromiso óseo, con estudios negativos para mieloma múltiple, que requirió cirugía.[14]

Bajo licencia Creative Commons

2026;55(4):e026077249

Tabla 1 - Casos clínicos reportados en PubMed (2023-2025) sobre plasmocitoma cerebral y mieloma múltiple

Autor, país y año	Sexo y edad	Ubicación de la lesión	Clínica neurológica	Lesión renal aguda	Cadena ligera involucrada	Tratamiento recibido	Falleció durante seguimiento
Ihezie, Estados Unidos, 2025[3]	Mujer, 79	Temporal frontal derecho	Inestabilidad en la marcha, caídas frecuentes y mareos	No	Kappa	Lenalidomida, Bortezomib, Dexametasona y radioterapia	Si
Ihezie, Estados Unidos, 2025[3]	Mujer, 75	Frontal derecho	Debilidad facial derecha, disfagia y disartria	No	Lambda	Dexametasona, Bortezomib, Lenalidomida	No
Alghamdi, Arabia Saudita, 2025[8]	Mujer, 66	Occipital derecho	Cefalea y hemiparesia izquierda	No	Lambda	Cirugía y radioterapia	No
Xu, China, 2024[9]	Varón, 50	Temporal derecho	Dolor sacrococcígeo	No	Kappa	Bortezomib, ciclofosfamida y Dexametasona	No
Van Lanen, Países Bajos, 2023[10]	Varón, 73	Frontal izquierdo	Disfasia y debilidad derecha	No	Kappa	Cirugía, daratumumab, lenalidomida, dexametasona	No
Kohut, Estados Unidos, 2023[11]	Mujer, 49	Parietal izquierdo	Cefalea, mareos y hormigueo	No	Lambda	Radioterapia	No

Los pacientes con mieloma múltiple pueden desarrollar plasmocitoma intracraneal, que es muy raro, suele afectar más a mujeres, a menor edad que el mieloma y rara vez se asocia a compromiso renal. La clínica neurológica es muy variable, al igual que la localización y el tratamiento.

Consideraciones éticas

La paciente falleció; se garantizó la protección de datos y confidencialidad de la información.

Bajo licencia Creative Commons

2026;55(4):e026077249

REFERENCIAS BIBLIOGRÁFICAS

1. Rajkumar SV. Multiple myeloma: 2024 update on diagnosis, risk-stratification, and management. Am J Hematol. 2024;99(9):1802-24. DOI: https://doi.org/10.1002/ajh.27422

2. Solis-Poblano JC, Itzmoyotl-Hernández MT, Pérez-Lozano U, García-Stivalet LA, López-Marthen JL, Silva-Ruacho R, et al. Multiple myeloma in Mexico: a retrospective study on long-term survival in a publicly insured cohort [Internet]. Leuk Lymphoma. 2025:1-9. DOI: https://doi.org/10.1080/10428194.2025.2602042

3. Ihezie SA, Natarajan V, Zanazzi G, PonnamReddy S, Lansigan F, Evans LT, et al. Intracranial multiple myeloma masquerading as subdural hematoma: illustrative cases. J Neurosurg Case Lessons. 2025;10(6):CASE25347. DOI: https://doi.org/10.3171/CASE25347

4. Palavani LB, Bapat A, Batista S, Mendes JP, Oliveira LB, Bertani R. Extramedullary Intracranial Plasmacytomas: A Systematic Review of Literature. Asian J Neurosurg. 2024;19(2):137-44. DOI: https://doi.org/10.1055/s-0044-1787535

5. Bazán S, Somocurcio J, Del Carpio D. Intracranial solitary plasmacytoma: an unusual presentation [Internet]. Rev Cubana Hematol Inmunol Hemoter. 2019 [acceso: 20/12/2025];35(3):a988. Disponible en: https://revhematologia.sld.cu/index.php/hih/article/view/988

6. Katodritou E, Terpos E. Central nervous system multiple myeloma: Pathogenesis, diagnostic challenges and practical management strategies. HemaSphere. 2025;9(10):e70213. DOI: https://doi.org/10.1002/hem3.70213

7. Joshi N, Li J, Karambelkar A, Boere P. Isolated Abducens Nerve Palsy: A Rare Manifestation of Recurrent Extramedullary Myeloma. J Radiol Case Rep. 2024;18(1):14-9. DOI: https://doi.org/10.3941/jrcr.v18i1.5240

8. Alghamdi KT, Turkistani AN, Alkulli OA, Samman A, Samkari A, Lary AI. Dural-Based Plasmacytoma Presenting As the Initial Sign of Multiple Myeloma. Cureus. 2025;17(9):e91986. DOI: https://doi.org/10.7759/cureus.91986

Bajo licencia Creative Commons

9. Xu M, Sun Z, He H, Zhang Y. Multiple myeloma with central nervous system infiltration: A case report [Internet]. Asian J Surg. 2025 [acceso: 02/09/2026]:48(1):967-8. Disponible en: https://www.sciencedirect.com/science/article/pii/S1015958424017573

10. Van Lanen RHGJ, Huijs SMH, Postma AA, Haeren RHL. Cerebral tumor with hemi-dural enhancement as unique presentation of multiple myeloma: A case report. Brain Spine. 2023;4:102730. DOI: https://doi.org/10.1016/j.bas.2023.102730

11. Kohut-Jackson AL, Goyal SD, Carpenter DH, Shahi J. Solitary Intracranial Plasmacytoma of the Brain Treated With Primary Radiation Therapy. Cureus. 2023;15(12):e49798. DOI: https://doi.org/10.7759/cureus.49798

12. Egan PA, Elder PT, Deighan WI, O'Connor SJM, Alexander HD. Multiple myeloma with central nervous system relapse. Haematologica. 2020;105(7):1780-90. DOI: https://doi.org/10.3324/haematol.2020.248518

13. Gaballa MR, Puglianini OC, Cohen A, Vogl D, Chung A, Ferreri CJ, Voorhees PM, Hansen DK, Patel KK. BCMA-directed CAR T-cell therapy in patients with multiple myeloma and CNS involvement. Blood Advances. 2025;9(5):1171-80. DOI: https://doi.org/10.1182/bloodadvances.2024014345

14. Zumaeta J, Lazón M, Murga A. Plasmocitoma solitario intracraneal: Reporte de caso [Internet]. Peru J Neurosurg 2021 [acceso: 22/12/2025];3(1):37-40. Disponible en: https://perujournalneurosurgery.org/sites/default/files/PLASMOCITOMA%20SOLITARIO%20INTRACRANEAL%20REPORTE%20%20DE%20CASO%20Spanish.pdf

Conflictos de interés

Los autores declaran no tener ningún conflicto de interés.

Información financiera

Los autores no recibieron financiamiento.

Bajo licencia Creative Commons

2026;55(4):e026077249

Contribuciones de los autores

Conceptualización: *Cristhian Adolfo Vizcarra Vizcarra, Vanesa Mariana Gutiérrez Lira, Angeles Belen Larico Infa, Valery Mariana Olivera Zuniga, Verónica Pacheco Delgado, Alanis Mariet Paricoto Condori.*

Curación de datos: *Cristhian Adolfo Vizcarra Vizcarra, Vanesa Mariana Gutiérrez Lira.*

Análisis formal: *Cristhian Adolfo Vizcarra Vizcarra, Vanesa Mariana Gutiérrez Lira, Valery Mariana Olivera Zuniga.*

Investigación: *Cristhian Adolfo Vizcarra Vizcarra, Vanesa Mariana Gutiérrez Lira, Angeles Belen Larico Infa, Valery Mariana Olivera Zuniga, Verónica Pacheco Delgado, Alanis Mariet Paricoto Condori.*

Metodología: *Cristhian Adolfo Vizcarra Vizcarra, Vanesa Mariana Gutiérrez Lira, Angeles Belen Larico Infa, Valery Mariana Olivera Zuniga.*

Administración del proyecto: *Cristhian Adolfo Vizcarra Vizcarra, Vanesa Mariana Gutiérrez Lira, Angeles Belen Larico Infa, Valery Mariana Olivera Zuniga.*

Supervisión: *Cristhian Adolfo Vizcarra Vizcarra, Vanesa Mariana Gutiérrez Lira.*

Validación: *Cristhian Adolfo Vizcarra Vizcarra, Vanesa Mariana Gutiérrez Lira, Valery Mariana Olivera Zuniga.*

Visualización: *Cristhian Adolfo Vizcarra Vizcarra, Valery Mariana Olivera Zuniga.*

Redacción borrador original: *Cristhian Adolfo Vizcarra Vizcarra.*

Redacción – revisión y edición: *Cristhian Adolfo Vizcarra Vizcarra, Vanesa Mariana Gutiérrez Lira, Angeles Belen Larico Infa, Valery Mariana Olivera Zuniga, Verónica Pacheco Delgado, Alanis Mariet Paricoto Condori.*

Disponibilidad de datos

Los datos del caso clínico proceden de la historia clínica de la paciente del Hospital Regional Honorio Delgado Espinoza, de Arequipa, Perú.

Bajo licencia Creative Commons