

Casos clínicos sobre tratamiento conservador del hematoma subdural crónico

Clinical cases on conservative treatment of chronic subdural hematoma

Héctor Figueredo Acosta¹* <https://orcid.org/0000-0002-0321-9978>

¹Hospital Militar "Dr. Joaquín Castillo Duany". Santiago de Cuba, Cuba.

*Correspondencia. Correo electrónico: hfigueredo@infomed.sld.cu

RESUMEN

Introducción: El hematoma subdural crónico es una de las entidades clínicas más comunes en la práctica neuroquirúrgica diaria, cuya incidencia y prevalencia aumentan considerablemente con la edad. El tratamiento conservador puede ser muy útil en algunos casos.

Objetivo: Mostrar que el manejo farmacológico exclusivo de este padecimiento, puede ser considerado en muchos pacientes.

Casos clínicos: Se presentan dos pacientes adultos mayores, atendidos en el servicio de Neurocirugía, con diagnóstico de hematoma subdural crónico, tratados solo con fármacos.

Conclusiones: Como resultado final, se logró la reabsorción de las colecciones subdurales, lo cual se comprobó mediante estudios imagenológicos.

Palabras clave: hematoma subdural crónico; adulto mayor; neurocirugía.

ABSTRACT

Introduction: Chronic subdural hematoma is one of the most common clinical entities in everyday neurosurgical practice, which incidence and prevalence increase considerably with age. Conservative treatment can be very useful in many patients.

<http://scielo.sld.cu>

<http://www.revmedmilitar.sld.cu>

Objective: To show that the exclusive pharmacological management of this condition can be considered in many patients.

Clinical cases: Two elderly patients attended at the neurosurgery service are presented with a diagnosis of chronic subdural hematoma. They were treated only with drugs.

Conclusions: The final result was the reabsorption of the subdural collections, which was proven by imaging studies.

Keywords: chronic subdural hematoma; older adult; neurosurgery.

Recibido: 08/09/2020

Aprobado: 26/10/2020

INTRODUCCIÓN

El hematoma subdural crónico es una colección encapsulada de sangre en la superficie del cerebro.⁽¹⁾ La primera descripción genuina de un caso clínico con hematoma subdural crónico (HSC), fue de *Johannes Wepfer* en 1657, quien observó un "quiste sangriento" en el espacio subdural de un anciano *post mortem*. En 1857, *Virchow* lo denominó como "paquimeningitis hemorrágica crónica interna" e indicó que este podía iniciarse por un traumatismo.⁽²⁾

Es una de las entidades clínicas más comunes en la práctica neuroquirúrgica que generalmente afecta a los adultos mayores. La incidencia y prevalencia aumentan con la edad, varía aproximadamente de 5 a 13,5 por cada 100 000 personas por año en la población general, a entre 8 y 58,1 por cada 100 000 habitantes anualmente en los mayores de 65 años.⁽³⁾ La mayor incidencia ocurre en la octava década de vida y es más frecuente en el sexo masculino.⁽⁴⁾ La proporción de personas de 65 años y más se duplicará en todo el mundo para el año 2030, por lo cual se amerita continuar la búsqueda del mejor tratamiento para esta enfermedad.⁽⁵⁾

<http://scielo.sld.cu>

<http://www.revmedmilitar.sld.cu>

Bajo licencia Creative Commons

Teniendo en cuenta que son pocos los estudios referentes al tema, se pretende mostrar que el manejo farmacológico exclusivo de este padecimiento, se puede considerar en muchos pacientes.

CASOS CLÍNICOS

Caso 1: paciente masculino de 83 años de edad, con antecedentes de hipertensión arterial esencial compensada, con tratamiento regular, que aqueja cefalea y dificultad para dormir, durante una semana. El paciente tuvo un trauma craneal con pérdida transitoria del nivel de conciencia un mes atrás. Ingresa en el servicio de Neurocirugía del Hospital Militar “Dr. Joaquín Castillo Duany”. Al examen físico no se encontraron elementos de focalización neurológica y las cifras de tensión arterial estaban dentro de valores normales.

Se le realiza tomografía axial computarizada (TAC) de cráneo urgente; se aprecia un hematoma subdural crónico, de aproximadamente 21 mm de grosor, sin efecto de masa (Fig. 1 A).

Se decide aplicar tratamiento conservador a partir del esquema siguiente:

- Manitol 20 %, 600 ml diarios i.v. durante 7 días, dividido en 6 subdosis. Luego se disminuye hasta suspender en los 3 días siguientes.
- Hidratación parenteral mientras se mantuvo el manitol, con cloruro de sodio fisiológico, 2000 ml en 24 horas y se añadió polisal (25,6 mEq), gluconato de calcio al 10 % y sulfato de magnesio al 10 % (para garantizar un adecuado equilibrio hidroelectrolítico).
- Analgésicos orales para la cefalea y vitaminoterapia oral durante el internamiento.
- Enalapril 40 mg v.o. en dos subdosis.
- Atorvastatina 20 mg v.o. en las comidas.

Los dos últimos fármacos, los mantuvo hasta 3 meses después de haber ingresado. En el caso del antihipertensivo, se disminuyó la dosis una vez desaparecido el hematoma. Mantuvo ingreso durante 3

semanas. La cefalea desapareció y se continuó seguimiento en consulta externa. A los dos meses se realizó TAC evolutiva y no se encontró presencia de colección subdural (Fig. 1 B).

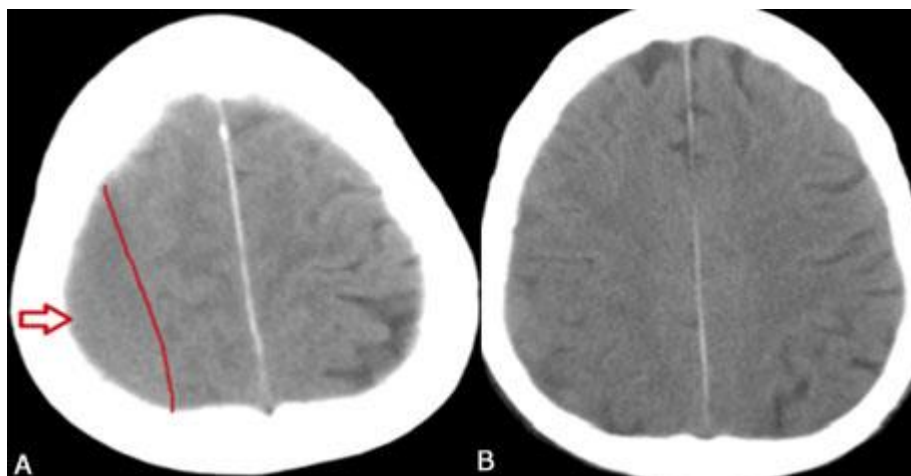


Fig. 1 - TAC simple de cráneo, vista axial con HSC frontoparietal izquierdo, isodenso. Al ingreso (A) y estudio evolutivo, sin colección subdural, dos meses después del tratamiento (B).

Caso 2: paciente masculino de 79 años de edad, con antecedentes de salud quien ingresa en el mismo servicio de Neurocirugía, tras presentar cefalea, mareos ocasionales, cambios en el comportamiento e insomnio, por un período de aproximadamente dos semanas. Después de un interrogatorio y examen físico exhaustivo, no se constatan antecedentes de trauma craneal ni signos de focalización neurológica. Se realiza una resonancia magnética nuclear (RMN) de cráneo y se detecta una colección subdural en las regiones frontal y occipital izquierdas, de 12 y 10 mm de grosor respectivamente, sin edema asociado, sugestivo de un hematoma subdural crónico (Fig. 2).

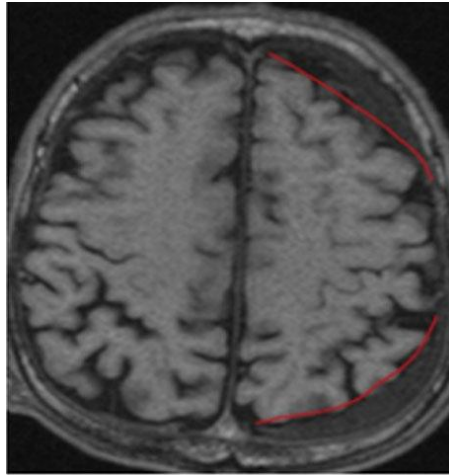


Fig. 2 - RMN de cráneo corte axial en secuencia T1 con HSC hipointenso antes de iniciar tratamiento.

Se decide realizar tratamiento conservador. El esquema terapéutico fue el mismo descrito para el paciente anterior. Además de 12 mg de dexametasona i.v. durante 3 días, hasta suspender de forma gradual en 9 días. Permaneció con internamiento durante 12 días, después continuó con evaluación periódica en consulta ambulatoria, con inhibidores de enzima convertidora de angiotensina (IECA) y estatinas por vía oral. En la TAC simple de cráneo, evolutiva, a los 2 meses, no se evidenció colección subdural (Fig. 3).

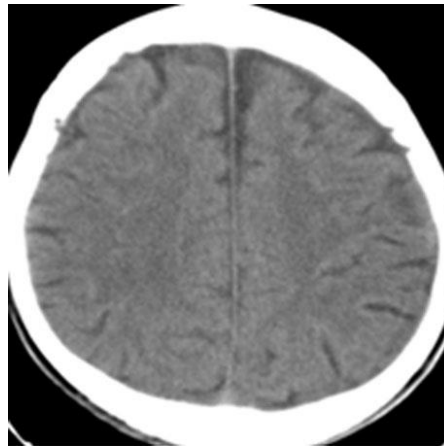


Fig. 3 - TAC simple de cráneo. Corte axial 2 meses después del alta.

COMENTARIOS

Los adultos mayores tienen un riesgo particular de sufrir esta afección. Se atribuye a una atrofia gradual del tejido cerebral, relacionada con la edad, que conduce a una mayor tensión en los puntos donde las llamadas venas puentes o de drenaje atraviesan la duramadre. Las manifestaciones clínicas generalmente incluyen cefalea, disartria y déficit motor, también aparecen trastornos del sueño, cambios conductuales, irritabilidad, entre otros. Entre el 60 y 80 % de los casos se deben a un traumatismo craneal, con frecuencia trivial, que muchas veces no se puede comprobar o no es recordado por los pacientes.

El drenaje quirúrgico se considera de elección y efectivo en la mayoría de los casos sintomáticos. Los procedimientos quirúrgicos para el tratamiento de estos hematomas, incluyen técnicas tradicionales como craneotomías y craneotomías, métodos mínimamente invasivos y otros procedimientos poco usuales como punciones subdurales, entre otros.⁽⁶⁾ Las tasas de recurrencia pueden ser tan altas de hasta el 33 %^(7,8) y la mortalidad en un año llegar al 32 %.⁽⁸⁾

El tratamiento conservador, con frecuencia comprende estadías hospitalarias prolongadas de hasta 42 días.⁽⁶⁾ En Japón se emplea poco, pues la mayoría de los enfermos con síntomas son operados. En EE.UU. y Reino Unido, el manejo farmacológico es muy considerado, sobre todo en pacientes de edad más avanzada.⁽⁸⁾

La dexametasona es un esteroide que presenta un gran efecto antiinflamatorio antiangiogénico. Las dosis empleadas como monoterapia son de 12 a 16 mg diarios, con reducción gradual cada 3 días hasta suspender, mediante esquemas largos de 3 a 8 semanas, o en cortos períodos de 10 a 14 días, incluso de sólo 6 días.⁽⁹⁾

El empleo de la atorvastatina, también tiene efectos antiinflamatorios y de control sobre la angiogénesis. Con la utilización de este fármaco, hasta 6 meses de forma diaria, se podría acelerar la absorción del hematoma.^(7,9)

Por su parte el ácido tranexámico inhibe la actividad hiperfibrinolítica y el aumento de la permeabilidad vascular, lo que llevaría a una absorción gradual del hematoma.^(2,9) Se han usado dosis de 750 mg diarios

durante varias semanas,⁽¹⁰⁾ así como de hasta 1500 mg por día durante 72 horas, en este caso como coadyuvante a la cirugía.⁽¹¹⁾

En el caso de los IECA, disminuyen la producción de factor de crecimiento del endotelio vascular, que puede dar lugar a una reducción de la neovascularización inmadura, disminución de la extravasación de líquido en el espacio subdural y reducción de la recurrencia de la colección subdural.⁽²⁾

El manitol es un diurético osmótico que se utiliza para el tratamiento de la hipertensión intracraneal. La reducción de la presión del hematoma mediante el uso de manitol podría detener el continuo resangrado dentro de la cavidad y permitir la reabsorción espontánea. Varias modalidades de tratamiento han sido aplicadas, estas se resumen en uso de dosis que oscilan entre 500 y 1000 ml de manitol al 20 %, durante dos semanas.⁽⁹⁾

La historia natural de esta enfermedad sigue en estudio, y no se puede predecir cuáles pacientes pueden ser candidatos exclusivos para un tratamiento conservador. Queda bien claro que aquellos con grandes hematomas, aún asintomáticos y en quienes presentan síntomas con pequeñas colecciones, el tratamiento preferido es la cirugía. Por su parte, el tratamiento con determinados fármacos, se basa en mecanismos fisiopatológicos, podría emplearse como monoterapia o como complemento al tratamiento quirúrgico. Es necesario continuar las investigaciones, para evaluar el mejor y más eficaz esquema terapéutico en cada paciente diagnosticado con hematoma subdural crónico, también llamado entre muchos neurocirujanos como el gran simulador, por la semejanza de su cuadro clínico con diferentes entidades neuroquirúrgicas.

Se destaca, que en los casos presentados, se logró como resultado final, la reabsorción de las colecciones subdurales, lo cual se comprobó mediante estudios imagenológicos.

REFERENCIAS BIBLIOGRÁFICAS

1. Edlmann E, Giorgi-Coll S, Whitfield PC, Carpenter K LH, Hutchinson PJ. Pathophysiology of chronic subdural haematoma: inflammation, angiogenesis and implications for pharmacotherapy.

<http://scielo.sld.cu>

<http://www.revmedmilitar.sld.cu>

Bajo licencia Creative Commons

Journal of Neuroinflammation. 2017 [acceso: 29/08/2019]; 14(108):[aprox. 4 p.]. Disponible en:

<https://jneuroinflammation.biomedcentral.com/articles/10.1186/s12974-017-0881-y>

2. Holl DC, Volovici V, Dirven CMF, Peul WC, van Kooten F, Jellema K. Pathophysiology and Nonsurgical Treatment of Chronic Subdural Hematoma: From Past to Present to Future. World Neurosurg. 2018 [acceso: 29/08/2019];116: [aprox.8 p.]. Disponible en:

<https://www.ncbi.nlm.nih.gov/pubmed/29772364>

3. Peng D, Zhu Y. External drains versus no drains after burr-hole evacuation for the treatment of chronic subdural haematoma in adults Format: Abstract Send to. Cochrane Database Syst Rev. 2016 [acceso: 29/08/2019]; 31(8):[aprox. 4 p.]. Disponible en:

<https://www.ncbi.nlm.nih.gov/pubmed/27578263>

4. Dziedzic TA, Kunert P, Marchel A. Clinical Course and Results of Surgery for Chronic Subdural Hematomas in Patients on Drugs Affecting Hemostasis. J Korean Neurosurg Soc. 2017 [acceso: 22/05/2020]; 60(2):232-8. Disponible en:

<https://www.ncbi.nlm.nih.gov/pmc/articles/PMC5365289/pdf/jkns-60-2-232.pdf>

5. Christopher E, Poon M TC, Glancz LJ, Hutchinson PJ, Koliaas AG, Brennan PM. Outcomes following surgery in subgroups of comatose and very elderly patients with chronic subdural hematoma. Neurosurg Rev. 2019 [acceso: 29/08/2019]; 42(2):[aprox.2 p.]. Disponible en:

<https://www.ncbi.nlm.nih.gov/pubmed/29679178>

6. Lee KS. How to Treat Chronic Subdural Hematoma? Past and Now. J Korean Neurosurg Soc. 2019 [acceso: 22/05/2020]; 62(2):144-52. Disponible en:

<https://www.ncbi.nlm.nih.gov/pmc/articles/PMC6411568/>

7. Chung Chan DY, Ming Chan DT, David Sun TF, Chi Ping Ng S, Chu Wong GK, Sang Poon W. The use of atorvastatin for chronic subdural haematoma: a retrospective cohort comparison study. British Journal of Neurosurgery. 2017 [acceso: 29/08/2019]; 31(1):[aprox.5 p.]. Disponible en:

<https://doi.org/10.1080/02688697.2016.1208806>

8. Uno M, Toi H, Hirai S. Chronic Subdural Hematoma in Elderly Patients: Is This Disease Benign? Neurol Med Chir. 2017[acceso: 22/05/2020]; 57(8):402-9. Disponible en:

<http://scielo.sld.cu>

<http://www.revmedmilitar.sld.cu>

<https://www.ncbi.nlm.nih.gov/pmc/articles/PMC5566699/pdf/nmc-57-402.pdf>

9. Soleman J, Nocera F, Mariani L. The conservative and pharmacological management of chronic subdural haematoma. Swiss Med Wkly. 2017 [acceso: 29/08/2019]; 17(147):[aprox. 4 p.]. Disponible en: <https://www.ncbi.nlm.nih.gov/pubmed/28102879>

10. Iorio-Morin C, Blanchard J, Richer M, Mathieu D. Tranexamic Acid in Chronic Subdural Hematomas (TRACS): study protocol for a randomized controlled trial. Trials. 2016 [acceso 22/05/2020]; 17(1):235. Disponible en:

https://www.ncbi.nlm.nih.gov/pmc/articles/PMC4857422/pdf/13063_2016_Article_1358.pdf

11. Chacín González JP, Reyes Graterol EO, García Oduber SM. Complications associated to tranexamic acid in the surgical drainage of subdural hematoma. Rev. Chil. Neurocirugía. 2018 [acceso 22/05/2020]; 44:121-127. Disponible en: https://www.neurocirugiachile.org/wp-content/uploads/2018/11/Chacin_p121_v44n2_2018.pdf

Conflictos de interés

El autor plantea no presentar conflictos de interés.

<http://scielo.sld.cu>

<http://www.revmedmilitar.sld.cu>

Bajo licencia Creative Commons 